

Der Keratokonus

Eine Informationsschrift für Interessierte und Betroffene[©]

Version 2016

Leo Neuweiler und Raphael Eschmann

Beatrice Früh,
Gustav Pöltner, Christoph Tappeiner

Vorwort

In der heutigen Zeit werden immer höhere Anforderungen an Auge und Sehen gestellt. Bereits geringe Veränderungen von Sehschärfe und Sehschmerz können im täglichen Leben Einschränkungen oder Beschwerden bei der visuellen Wahrnehmung verursachen. Der optischen Korrektur von Fehlsichtigkeiten ist unter Berücksichtigung der Art und des Verlaufs unbedingt Beachtung zu schenken. Regelmässige Kontrollen beim Augenarzt und Optometristen sind empfehlenswert, ausserplanmässige Kontrollen unabdingbar wenn von Betroffenen Veränderungen wahrgenommen werden.

Neben den üblichen, bekannten Fehlsichtigkeiten ist der Keratokonus in seinen vielfältigen Erscheinungsbildern eine Veränderung der Hornhaut, die das Sehen nachhaltig beeinträchtigen kann. Betroffene Personen können je nach Art, Typ und Stadium der Veränderung, vor allem bei deren schleichendem Verlauf, diese nicht spontan sondern nur in einem gewissen Zeitverlauf wahrnehmen.

Über den Keratokonus wird in interessierten Fachkreisen viel berichtet. Neben den Fragen nach Ätiologie (Ursache und Grund), Genese (Entstehung und Entwicklung), Morphologie (Konfiguration und Strukturen der Gewebe), Klassifikation (Erscheinungsbild), Epidemiologie (Häufigkeit und Ort des Auftretens) sowie der Heredität (Erblichkeit) sind vor allem auch die Möglichkeiten der optischen Versorgung aufzuzeigen und zu besprechen. Ziel einer optimalen Versorgung ist, nachhaltig den maximal möglichen Sehschmerz für die Betroffenen zu erreichen.

Der Wunsch, das Krankheitsbild, dessen Verlauf sowie die Korrekturmöglichkeiten zu verstehen, ist bei Betroffenen sehr oft vorhanden. Mit dieser Informationsschrift wird versucht, auch Nichtfachpersonen Verständnis für die Situation der von Keratokonus Betroffenen aufzubauen und erste Antworten auf mögliche Fragen anzubieten.

Der Keratokonus wird in seinen Auswirkungen von den einzelnen Betroffenen sehr unterschiedlich erlebt. Weitergehende Informationen zu den sich daraus ergebenden, individuellen Fragestellungen sollten daher beim jeweiligen betreuenden Augenarzt und Optometristen eingeholt werden. Neue Erkenntnisse aus Forschung und Lehre in der Medizin sowie neue Technologien zur Fertigung von optischen Hilfsmitteln öffnen immer wieder neue Fenster für Möglichkeiten und Anwendungen zur Optimierung der optischen Korrektur und des Sehschmerzes.

Ein offener Dialog zwischen Betroffenen und Fachpersonen ist zielführend für den nachhaltigen Erfolg zur optimalen visuellen Betreuung.

- ☞ Das Vielfältigen, Übersetzen, Mikroverfilmen sowie Einspeichern und Verarbeiten in elektronischen Systemen ist nur mit ausdrücklicher Genehmigung der Autoren erlaubt.
- ☞ Die folgenden Ausführungen erheben keinen Anspruch auf Vollständigkeit und stellen die persönlichen Meinungen der Autoren zum Zeitpunkt der Erstellung dieser Schrift dar.

Bern, im August 2016

Korrespondenzadressen:

Leo Neuweiler, M.Sc.Optom.
Raphael Eschmann, M.Sc.Optom.
Eschmann - Contactlinsen AG
Kramgasse 54
CH-3000 Bern 8
Tel. ++41 31 311 73 13
Fax ++41 31 312 37 17
E-mail info@eschmann-contactlinsen.ch

Beatrice Früh, Prof. Dr. med.
Universitätsklinik für Augenheilkunde
Inselspital
Freiburgstrasse 4
CH-3010 Bern
Tel. ++41 31 632 85 38
Fax ++41 31 381 70 66
E-mail beatrice.fruh@insel.ch

Christoph Tappeiner Priv. Doz. Dr. med., FEBO
Universitätsklinik für Augenheilkunde, Inselspital, CH-3010 Bern

Gustav Pöltner, Dipl.-Ing. (FH), Lec.
Contactlinseninstitut Miller, Meranerstrasse 3, A-6020 Innsbruck

Inhaltsverzeichnis

	Seite
Schlüsselworte, Kurzfassung	4
1. Einleitung	5
1.1 Auge und Sehen	5
1.2 Fehlsichtigkeiten	6
1.3 Korrektur der Fehlsichtigkeiten	8
2. Die gesunde Hornhaut und ihre Umgebung	11
2.1 Die Hornhaut	11
2.2 Der Tränenfilm.....	12
2.3 Die Lider	13
3. Der Keratokonus (KK)	13
3.1 Verschiedene Vorwölbungen (Ektasien) der krankhaft veränderten Hornhaut	13
3.2 Häufigkeit des KK	14
3.3 Krankheitsbild des KK.....	15
3.4 Erscheinungsformen des KK	18
3.5 Wann tritt der KK auf?	21
3.6 Möglichkeiten des Verlaufes des KK	21
3.7 Kann der Keratokonus einseitig auftreten?	21
3.8 Wer kann vom KK betroffen sein?.....	21
3.9 Ist der KK erblich?	22
3.10 Gibt es andere Veränderungen am Auge, die ähnliche visuelle Effekte hervorrufen?	22
4. Korrektionsmöglichkeiten des Keratokonus	22
4.1 Grenzen der Korrektur mit Brillengläsern	22
4.2 Möglichkeiten der Korrektur mit Contactlinsen	22
4.3 Chirurgische Massnahmen	28
5. Bildgebende Verfahren – was können diese aussagen	37
5.1 Sphärische Hornhaut	38
5.2 Regulärer Astigmatismus.....	39
5.3 Unregelmässiger Astigmatismus	39
5.4 Pellucide marginale Degeneration (PMD)	40
5.5 Unregelmässige HH - Nach perforierender Keratoplastik (PKP)	41
5.6 Spectacle blur	41
5.7 Post LASIK.....	42
5.8 Ortho - Keratologie	42
6. Abschliessende Bemerkungen	43
6.1 Auf was ist besonders zu achten?.....	43
6.2 Tipps für und mit Contactlinsen	43
6.3 Was bringt den Betroffenen die Zukunft, sind Prognosen möglich?.....	45
6.4 Autoren	45
7. Hinweise für weitere Literatur	45
7.1 Fachbücher	45
7.2 Elektronische Medien, Links für Fachliteratur	46
7.3 Elektronische Medien, Links für Kommunikation mit Betroffenen.....	46
8. Literatur	47

Schlüsselworte:

Auge: Fehlsichtigkeiten; Hypermetropie; Myopie; Astigmatismus; Presbyopie; Hornhaut; Tränenfilm; Lider

Keratokonius: Häufigkeit, Krankheitsbild, Erscheinungsformen, Verlauf; Keratoglobus; Pellucide Marginale Degeneration;

Optische Korrektionsmittel: Brillengläser; Contactlinsen, formstabil gasdurchlässig, weich hydrogel; Sklerallinsen und Minisklerallinsen;

Chirurgische Massnahmen, die bei Keratokonius erwogen werden können: Perforierende Keratoplastik; lamelläre Keratoplastik; Crosslinking;

Keratometrische Messungen und Bildgebende Verfahren: Ophthalmometer; Videokeratograph; Scheimpflugkamera; Optische Kohärenztomographie (OCT);

Besonders zu beachten: Contactlinsen-Handhabung und Pflege; Nachkontrollen; Verträglichkeit; Staub; Pollen; Trockenheit;

Kurzfassung:

Der Keratokonius ist eine nicht entzündliche Erkrankung der Hornhaut, die bei vorliegender genetischer Veranlagung sowie weiteren Risikofaktoren auftreten kann. Wohl durch lokale Stoffwechselstörungen kommt es zu einer teilweisen Vorwölbung und Verdünnung der Hornhaut. Die dadurch entstehenden Unregelmässigkeiten können die optische Qualität des Auges beeinträchtigen. In der Regel tritt Keratokonius im 2.-3. Lebensjahrzehnt erstmals auf.

Gute Seh- und damit Lebensqualität kann bei geeigneter, interdisziplinärer Versorgung bis ins hohe Alter gewährleistet werden.

Falls keine optimale optische Abbildung mit Brillengläsern erreicht werden kann, ist oftmals eine Versorgung mit Contactlinsen die erste Wahl. Je nach Voraussetzungen werden unterschiedliche Contactlinsen-Typen, Mini-Sklerallinsen oder Skleral-Schalen in verschiedenen Materialien und Geometrien angepasst.

Sollte sich ein fortschreitendes Krankheitsbild zeigen, kann der ungünstige Verlauf mittels Crosslinking gestoppt oder zumindest gebremst werden. Dabei handelt es sich um ein Operationsverfahren, durch das die Kollagenfasern der Hornhaut besser miteinander vernetzt werden.

Bei sehr stark fortgeschrittener Erkrankung können weitere chirurgische Massnahmen (z.B. Hornhauttransplantation) die Sehfähigkeit optimieren bzw. rehabilitieren.

Die sorgfältige Handhabung und Pflege der Contactlinsen ermöglicht in der Regel ein langjähriges Tragen bei guter Verträglichkeit. Bei Veränderungen der Hornhautformen oder -oberflächen werden im Laufe der Zeit die Parameter des Korrektionsmittels der jeweiligen neuen Gegebenheit und entsprechend den neuen Möglichkeiten angepasst.

Augen sollten grundsätzlich vor UV-Strahlung geschützt werden. Heute verwendete Contactlinsen-Materialien verfügen über einen entsprechenden UV-Filter, der vordere Augenabschnitt sollte jedoch zusätzlich und grundsätzlich vor Sonnenlicht und weiteren Strahlungen geschützt werden. Bei Trockenheit helfen spezielle Feuchthaltemittel in Form von Tropfen oder Sprays den Tragekomfort der Contactlinsen auch bei längeren täglichen Tragezeiten zu erhalten.

Wichtig ist in jedem Fall der Dialog mit den entsprechenden Fachpersonen um den nachhaltigen Erfolg der optischen Korrektion zu gewährleisten.

Sponsoren:

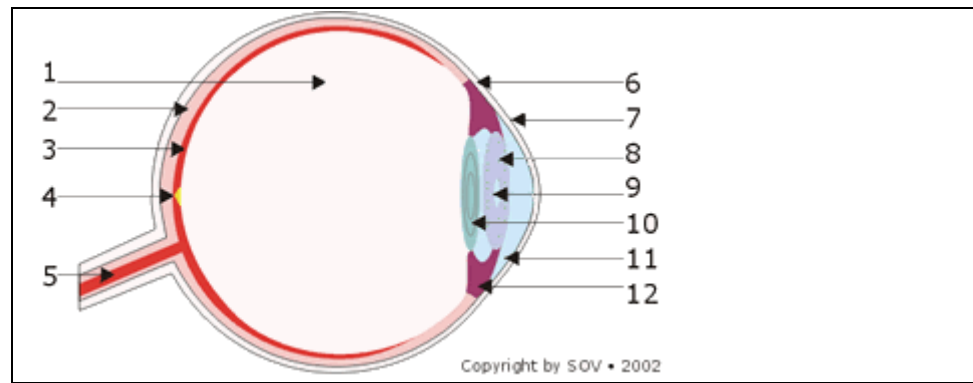


Siehe auch Seite 48

1. Einleitung

1.1. Auge und Sehen

Bevor das Licht auf die Netzhaut (3) mit der Netzhautgrube / Makula (4) fällt und dort ein umgekehrtes Bild des betrachteten Gegenstandes erzeugt, durchdringt es die Hornhaut (7), das dahinter liegende Kammerwasser (11), dann die Augenlinse (10) und schliesslich den Glaskörper (1) des Auges. Die Regenbogenhaut (8) reguliert die durch die Pupille (9) fallende Lichtmenge, und die Muskelfasern des Ziliarkörpers (12) haben die Aufgabe, die Augenlinse (10) - je nach Distanz des betrachteten Gegenstandes - mehr oder weniger stark zu krümmen, um so Sehvermögen und Sehkomfort zu erhalten.



Querschnitt des Auges (schematisch)

Die Lederhaut (6) umschliesst den Augapfel und geht vorne in die Hornhaut über. Unter der Lederhaut liegt die gefässreiche Aderhaut (2), welche das Auge mit Nährstoffen versorgt und vorne zuerst in den Ziliarkörper (12) und dann in die Regenbogenhaut (8) übergeht.

Die Hornhaut (7) ist die vordere Begrenzung des Auges und dient zusammen mit der Augenlinse dazu, das auftreffende Licht so auf die Netzhaut (3) zu projizieren, dass ein scharfes Bild entsteht. Sie ist stark gewölbt und durchsichtig. Bei Fehlsichtigen, die Contactlinsen tragen, schwimmen diese im Tränenfilm direkt vor der Hornhaut.

Das Kammerwasser (11) ist eine Flüssigkeit, die im vorderen Augenabschnitt den Raum zwischen der Hornhautretrückfläche und der Augenlinsenvorderfläche ausfüllt. Die Formerhaltung des Auges wird im Wesentlichen durch den intraokularen Druck des Kammerwassers garantiert.

Die Augenlinse (10) bildet, zusammen mit der Hornhaut (7), den Hauptteil des brechenden Systems des Auges. Sie besitzt zuzüglich die Fähigkeit, Gegenstände, die in unterschiedlichen Entfernungen liegen, deutlich auf der Netzhaut (3) abzubilden.

Der Ziliarkörper (12) ermöglicht die Krümmungsveränderung der Augenlinse und ist somit für das Naheinstellvermögen der Augenlinse verantwortlich (Akkommodation), in den Ziliarfortsätzen wird das Kammerwasser (11) produziert.

Der Glaskörper (1) ist eine gallertartige Masse und füllt den hinter der Augenlinse liegenden Teil des Auges bis zur Netzhaut aus. Er dient wie das Kammerwasser (11) hauptsächlich zur Form-erhaltung des Auges.

Die Netzhaut (3) ist der lichtempfindliche Teil und mit der Hornhaut (7) und der Augenlinse auch wichtigste Teil des Auges für das Sehen. Die Netzhaut enthält die Sehzellen (Stäbchen und Zapfen) und wandelt das auftreffende Licht mit Hilfe dieser ca. 125 Mio. Sehzellen oder Rezeptoren in elektrische Impulse um. Direkt gegenüber der Pupille liegt die Makula (4), die Zone mit dem Bereich des schärfsten Sehens.

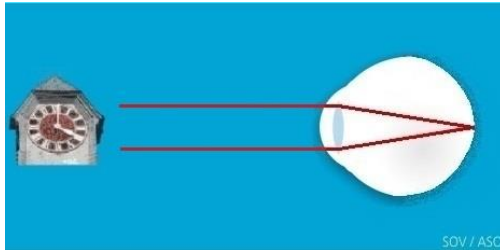
Der Sehnerv (5) leitet durch die Nervenfasern die elektrischen Impulse zur weiteren Verarbeitung an das Gehirn weiter. Der Eintritt des Sehnervs in die Netzhaut ist lichtunempfindlich ("Blinder Fleck").

Die Bindehaut ist eine Schleimhaut und kleidet als Verbindung der Oberfläche des Augapfels zu den Lidern in Form einer Umschlagsfalte den Raum zur Augenhöhle aus. Am Lidrand sowie am Übergang von der Leder- zur Hornhaut ist die Bindehaut fest mit der Unterlage verbunden, ansonsten ist sie leicht verschiebbar.

1.2. Fehlsichtigkeiten

1.2.1 Normalsichtigkeit (Emmetropie)

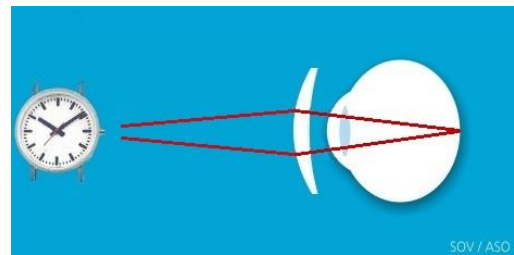
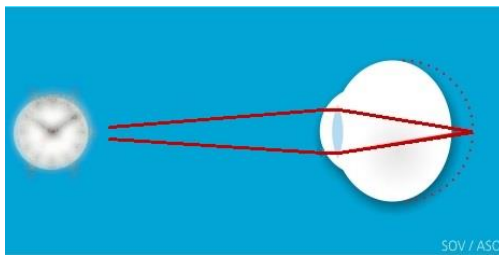
Die Baulänge des Auges steht im richtigen Verhältnis zum brechenden System. Parallel in das Auge einfallende Strahlen werden in einem auf der Netzhaut liegenden Brennpunkt vereinigt, d.h. scharf auf die Netzhaut abgebildet.



(Bild: SOV, modifiziert R. Eschmann / L. Neuweiler)

1.2.2 Weitsichtigkeit (Hypermetropie)

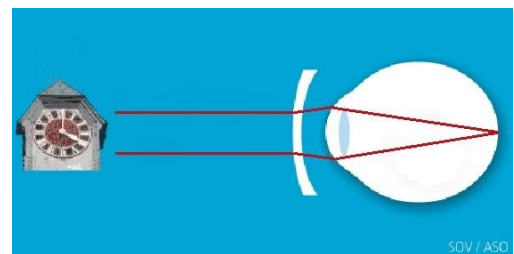
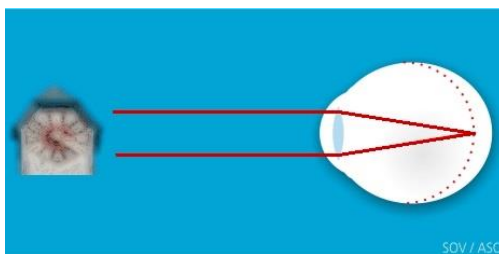
Die Baulänge des Auges ist im Verhältnis zum Licht brechenden System zu kurz. Parallel in das Auge einfallende Strahlen werden daher nicht auf, sondern hinter der Netzhaut in einem Brennpunkt vereinigt. Weitsichtigkeit kann bis zu einem gewissen Grad durch die Fähigkeit der Augenlinse, den Brechwert zu ändern teilweise oder ganz kompensiert werden. Zur Korrektur werden sammelnde Gläser in Plusdioptrien vor das Auge gesetzt.



(Bilder: SO, modifiziert R. Eschmann / L. Neuweiler)

1.2.3 Kurzsichtigkeit (Myopie)

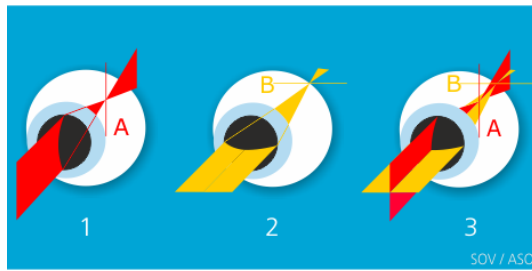
Die Baulänge des Auges ist im Verhältnis zum brechenden System zu lang. Parallel in das Auge einfallende Strahlen werden daher nicht auf, sondern vor der Netzhaut in einem Brennpunkt vereinigt. Kurzsichtigkeit kann nicht durch die Augenlinse kompensiert werden. Wer kurzsichtig ist, sieht schlecht in die Ferne. Zur Korrektur werden zerstreuernde Gläser in Minusdioptrien vor das Auge gesetzt.



(Bilder: SOV, modifiziert R. Eschmann / L. Neuweiler)

1.2.4 Regelmässige oder unregelmässige Stabsichtigkeit (Astigmatismus)

Dieser Sehfehler ist meist mit einer Weit- oder Kurzsichtigkeit verbunden. Parallel in das Auge einfallende Strahlen treffen sich nicht in einem Brennpunkt sondern in zwei Brennpunkten.



Die senkrechte Brennlinie (A) ist bei Astigmatismus von der waagerechten Brennlinie (B) räumlich getrennt. Bild: SOV)

Original	Compromise
aio	aio
Horizontal Focus	Vertical Focus
aio	aio

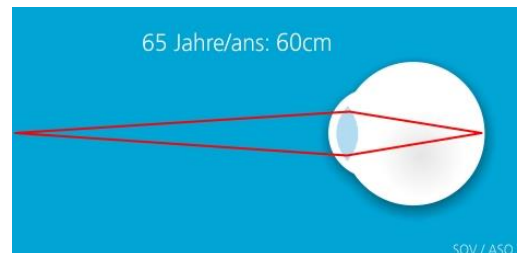
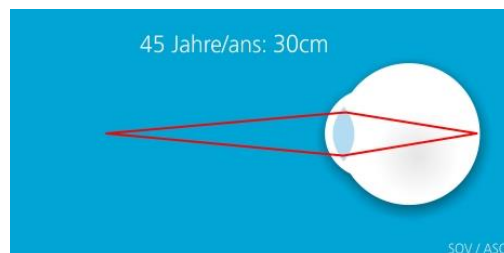
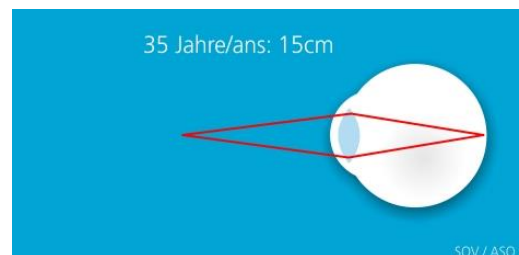
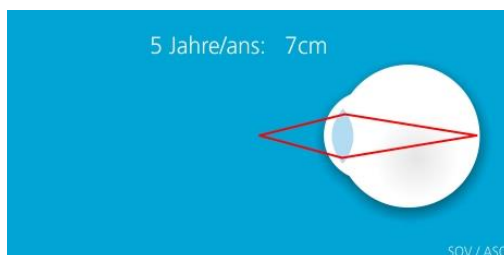
Original: Kein Astigmatismus.
 Compromise: Der Fokus liegt zwischen den Brennlinien = gleichmässige Unschärfe.
 Horizontal Focus: Unschärfe senkrecht
 Vertical Focus: Unschärfe waagrecht
 (Bild: Wikimedia Commons, ©Tallfred)

Liegt ein regelmässiger Astigmatismus vor, sind die Hornhaut und/oder die Augenlinse in zwei Richtungen unterschiedlich gekrümmt. Diese Krümmungen werden als Meridiane bezeichnet und stehen senkrecht aufeinander. Da beide Meridiane eine unterschiedliche optische Wirkung aufweisen, wird ein Punkt in zwei Brennlinien abgebildet, die ebenfalls senkrecht aufeinander stehen. Zur Korrektur werden Zylindergläser eingesetzt, die, ebenso wie das Auge, in zwei verschiedenen Meridianen unterschiedliche Wirkungen aufweisen. Diese müssen in ihrer Achsenlage entsprechend den Meridianen vor das Auge gesetzt werden.

Ein unregelmässiger Astigmatismus wird meist durch Erkrankungen oder Verletzungen der Hornhaut hervorgerufen. Die Meridiane der Hornhaut stehen durch unregelmässige Formveränderungen der Hornhautvorderfläche oder Veränderungen in einer der Hornhautschichten nicht mehr senkrecht aufeinander. Die Folge ist eine irreguläre Abbildung, die durch Brillengläser nicht mehr korrigiert werden kann.

1.2.5 Alterssichtigkeit (Presbyopie)

Die Alterssichtigkeit ist die Folge des natürlichen Alterungsprozesses der Augenlinse und tritt bei Normalsichtigkeit und bei jeder Art von Fehlsichtigkeiten auf. Sie betrifft alle Menschen und nimmt mit fortschreitendem Alter bis zum Erreichen eines stabilen Zustandes zu. Sie macht sich durch ein reduziertes oder fehlendes Naheinstellvermögen der Augenlinse (Akkommodation) in der Regel zwischen dem 45. und 50. Lebensjahr bemerkbar. Ihre subjektive Wahrnehmung ist jedoch auch davon abhängig, ob eine vorbestehende Fehlsichtigkeit korrigiert wurde.



In Abhängigkeit der Lebensjahre wandert die Distanz in der deutlich gesehen werden kann, weiter weg, somit reduziert sich das Naheinstellvermögen. (Bilder: SOV)

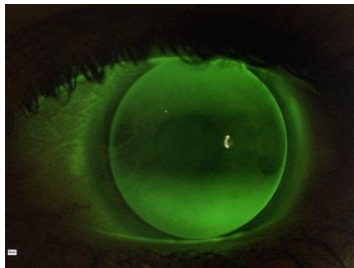1.3 Korrektur der Fehlsichtigkeiten

1.3.1 Brillengläser

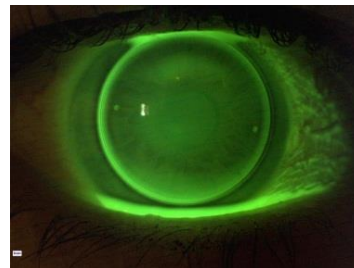
Die oben erwähnten Fehlsichtigkeiten können, mit Ausnahme eines unregelmässigen Astigmatismus, mit Brillengläsern korrigiert werden. Je nach Fehlsichtigkeit werden dazu sphärische oder zylindrische Ein- oder Mehrstärkengläser aus Glas oder Kunststoff verwendet. Mehrstärkengläser korrigieren zusätzlich zu der Korrektur in die Ferne auch die Alterssichtigkeit (Presbyopie).

1.3.2 Contactlinsen

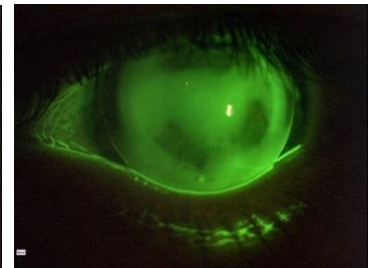
Contactlinsen schwimmen im Tränenfilm vor der Hornhaut, somit können diese, durch die unter der Contactlinse befindliche Tränenflüssigkeit, Unregelmässigkeiten der Hornhautvorderfläche weitgehend kompensieren. Wegen ihrer höheren Formstabilität eignen sich gasdurchlässige formstabile Contactlinsen besser für die optimale optische Versorgung als weiche hydrogele Contactlinsen, die jedoch ein geringeres Initialfremdkörpergefühl und somit einen höheren Initialkomfort ergeben. Auf die spezielle Verwendung von Contactlinsen bei Keratokonus wird im Abschnitt 4.2 näher eingegangen.



Fluoreszeinbild (siehe Abschnitt 4.2.5) einer sphärischen Contactlinse auf einer Hornhaut mit regulärem Astigmatismus.



Fluoreszeinbild (siehe Abschnitt 4.2.5) einer torischen Contactlinse auf einer Hornhaut mit regulärem Astigmatismus (Bilder: G. Pöltner)



Fluoreszeinbild (siehe Abschnitt 4.2.5) einer sphärischen Contactlinse auf einer Hornhaut mit irregulärem Astigmatismus.

1.3.3 Orthokeratologie („Nachtlinsen“)

Die Contactlinsen werden über Nacht und somit nicht tagsüber getragen, sie dienen zur Korrektur von moderaten Astigmatismen (bis ca. -1.50 dpt) und Kurzsichtigkeiten von bis zu -5.00 dpt. Es handelt sich dabei um eine nicht invasive, reversible Veränderung der Form der Hornhaut durch Umlagerung von Hornhautgewebe.

Diese Art von Korrektur eignet sich jedoch nicht bei vorliegendem Keratokonius oder ähnlichen Veränderungen der Hornhaut und ist in diesen Fällen kontraindiziert.

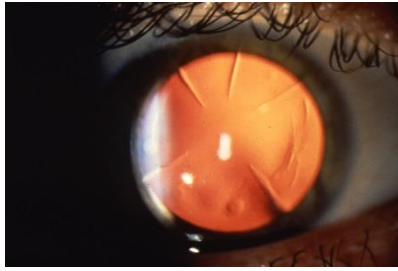
1.3.4 Refraktive Chirurgie

Heute stehen viele verschiedene Methoden zur Behebung der unterschiedlichen Fehlsichtigkeiten zur Verfügung. Diese Methoden gelten, mit Ausnahme des Implantierens von intracornealen Ringsegmenten (Erläuterung siehe S. 10), nach dem heutigen Wissensstand alle als nicht tauglich für die Anwendung bei Erkrankungen der Hornhaut. Somit besteht bei Vorliegen eines Keratokonius für das betroffene Auge eine Kontraindikation.

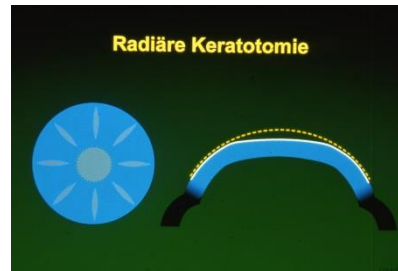
Im Folgenden eine Auswahl der heute gängigsten Verfahren:

RK = Radiäre Keratotomie

Tiefe, radiäre Einschnitte in die Hornhaut, bei Astigmatismus gegebenenfalls kombiniert mit tangentialen Einschnitten, ändern die Brechkraft. Dieses Verfahren wird heute nicht mehr angewendet. Das Resultat ist bei der RK zu wenig genau vorhersehbar. Fluktuationen der optischen Abbildung können sich störend bemerkbar machen. Zuweilen führte die RK zu gravierender Irregularität der Hornhaut.



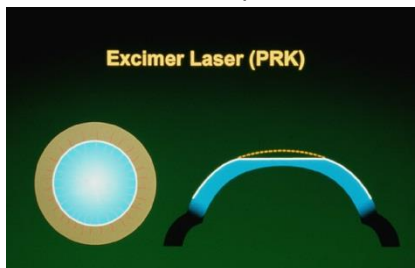
Die Narben der asymmetrisch angelegten radiären und tangentialen Einschnitte sind vor dem Netzhautreflex gut erkennbar.
(Bild: M. Böhnke)



Schematische Darstellung, durch die Ausdehnung der Narben wird die Hornhaut im Zentrum flacher.
(Bild: M. Böhnke)

PRK = Photorefraktive Keratektomie

Das Epithel der Hornhaut wird abgetragen, anschliessend wird die darunter liegende Schicht (Stroma) mit dem Excimer Laser behandelt. Dieses Verfahren wird heute nur noch selten und in speziellen Fällen angewendet.

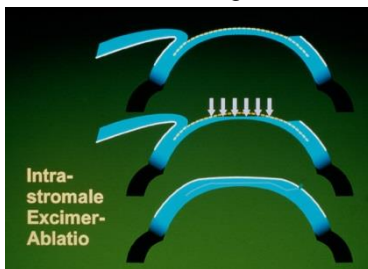

(Bild: M. Böhnke)

Lasik = Laser in situ Keratomileusis

Mit einem Spezialinstrument oder mit einem Laser wird ein dünner Hornhautlappen (Epithel und wenig Stroma) präpariert und zur Seite geschoben, anschliessend wird die darunter liegende Schicht (Stroma) mit dem Excimerlaser behandelt und der Lappen wieder zurückgelegt.

Korrektionsbereich sphärisch: +4.00 bis -8.00 dpt.
Korrektur des Astigmatismus: bis maximal 4.00 dpt.



(Bild: M. Böhnke)

Lasek = Laser (sub)epitheliale Keratektomie

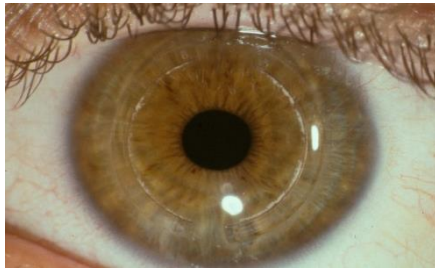
Das Hornhautepithel wird mittels einer Alkohol-Lösung aufgeweicht und auf die Seite präpariert. Die darunter liegende Schicht (Stroma) wird mit dem Excimerlaser behandelt. Anschliessend wird das Epithel wieder wie eine Schicht auf die behandelte Hornhaut gelegt.

Korrektionsbereich sphärisch: +4.00 bis -8.00 dpt.
Korrektur des Astigmatismus: bis maximal 4.00 dpt.

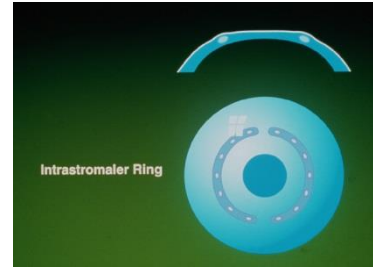ICR = Intracorneale Ringsegmente

In die mittlere Peripherie der Hornhaut werden im Bereich des Stromas zwei Ringsegmente implantiert, diese ändern indirekt die Brechkraft im Zentrum.

Korrektionsbereich sphärisch: -2.00 bis -5.00 dpt.
Bei Keratokonus Implantation von einem oder 2 verschiedenen dicken Segmenten möglich.



Auge nach Implantation von intracornealen Ringsegmenten (Bild: G. Pöltner)

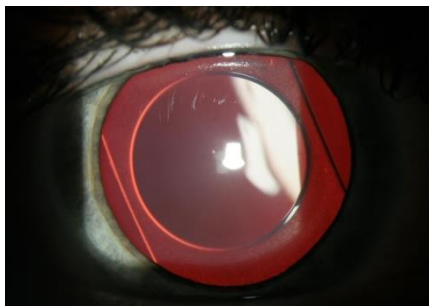

Schematische Darstellung (Bild: M. Böhnke)

PIOL = Phake intraokulare Linsen (IOL; intraokulare Linse)

Implantation einer Kunstlinse hinter die Pupille (Iris), vor die eigene, natürliche Augenlinse.

Korrektionsbereich sphärisch: -8.00 bis -25.00 dpt. und +4.00 bis +12.00 dpt.



Intraokulare Linse, die hinter der Iris eingesetzt wurde, sichtbar bei stark dilatierter Pupille. (Bild: B. Früh)

IOL = Intraokulare Hinterkammerlinse

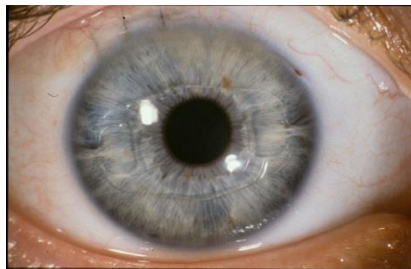
Ersetzen der eigenen Augenlinse durch eine Kunstlinse mit optimierter Brechkraft. Das Auge ist dann "pseudophak". Das Auge verliert die natürliche Möglichkeit der Naheinstellung (Akkommodation).

Korrektionsbereich sphärisch: +12.00 bis -30.00 dpt.

IOL- Iris Clip = Intraokulare Vorderkammerlinse

Implantation einer Kunstlinse vor der Pupille (Iris), die Fixation erfolgt entweder im Kammerwinkel oder an der Iris selbst (Iris Clip).

Korrektionsbereich sphärisch: -8.00 bis -25.00 dpt. und +4.00 bis +12.00 dpt.



Intraokulare Vorderkammerlinse (IOL-LC), fixiert an der Iris (Bild: B. Früh)

Beachte: Wird nach refraktiver Chirurgie eine Contactlinsen-Versorgung erforderlich, sind die Anforderungen an die Contactlinse und deren Anpassung in der Regel entsprechend einer Versorgung bei irregulärer Hornhaut, so wie bei Keratokonus oder nach Hornhauttransplantation.

2. Die gesunde Hornhaut und ihre Umgebung

2.1 Die Hornhaut

Die menschliche Hornhaut ist Bestandteil der äusseren Augenhaut und stellt die Fortsetzung der Lederhaut nach vorne dar. Sie besteht aus sechs unterschiedlich strukturierten Schichten mit verschiedenen Aufgaben. Die einzelnen Schichten sind das Epithel, die Basalmembran, die Bowman Schicht, das Stroma, die Descemet Membran und das Endothel.

Das Epithel ist die oberste Schicht der Hornhaut. Es stellt einen mehrschichtigen Zellverband dar, der relativ leicht verletzbar ist, jedoch nach Verletzungen wieder vollständig und schnell regeneriert. Das Epithel stellt eine wichtige Barriere gegen das Eindringen von Tränenfilm und Mikroorganismen dar. Die optimale Benetzung der Oberfläche wird durch eine schleimige Substanz erreicht, die von den Becherzellen der Bindehaut und den Epithelzellen selbst erzeugt wird und auch wichtig ist, um einen optimalen Tragekomfort von Contactlinsen zu gewährleisten und zu erhalten.

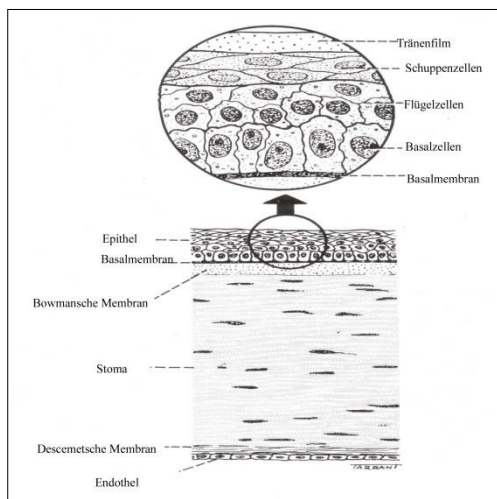
Das Epithel liegt direkt der von ihm gebildeten Basalmembran auf.

Die Bowman' Schicht kann als oberste, komprimierte Schicht des Stromas aufgefasst werden, sie weist eine relativ hohe Widerstandsfähigkeit auf, ist bei Verletzungen jedoch nicht in der Lage vollständig zu regenerieren und heilt damit unter Narbenbildung.

Das Stroma besteht aus Zwischenzellsubstanz (Fasern und Grundsubstanz) und wenigen Zellen (Keratozyten). Es ist sehr formbeständig und weist mit Abstand die grösste Dicke der Schichten auf.

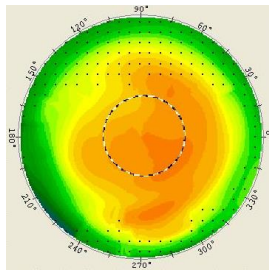
Die Descemet Membran ist die Basalmembran des Endothels und verdickt sich mit steigendem Lebensalter. Sie kann nach Verletzungen regenerieren, heilt also ohne Narbenbildung. Bei Keratokonus kommt es im Bereich der Descemet Membran zu Vogt Spaltlinien (Vogt Striae) und ab einem gewissen Stadium zur Faltenbildung.

Das Endothel ist eine einschichtige Zellschicht und sehr wichtig für die Ernährung und die Transparenz der Hornhaut. Nach Verletzungen und/oder nachhaltigen Stoffwechselstörungen werden die Lücken der fehlenden Zellen durch Migration und Ausdehnung der Nachbarzellen geschlossen. Bei Erwachsenen können abgestorbene Endothelzellen nicht mehr ersetzt werden, d.h. im Laufe des Lebens nimmt die Endotheldichte konstant ab.

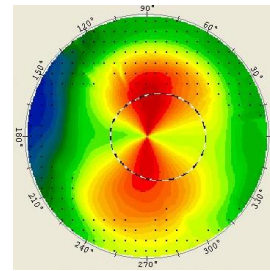


Histologischer Schnitt durch eine Hornhaut, der die Lage der besprochenen Strukturen verdeutlicht. (Bild zvg)

Zur Erhöhung der Stabilität der Hornhaut ist das Epithel durch tiefe Verankerungen, die bis in das Stroma reichen, an der Unterlage befestigt. Durch Veränderungen in der Struktur der Basalmembran und der Bowman Schicht beim Keratokonus ist sowohl die Struktur als auch die Anheftung des Epithels bei Keratokonus, je nach Ausprägung, mehr oder weniger stark beeinträchtigt. Dies führt zu einer geringeren mechanischen Belastbarkeit der Hornhaut, was den Tragekomfort und die Verträglichkeit von Contactlinsen beeinträchtigen kann. Die Grenzen für das Tragen von Contactlinsen werden somit neben der topographischen auch wesentlich von der morphologischen Situation der Hornhaut gesetzt.



Die Videokeratographie-Aufnahme einer sphärischen Hornhaut zeigt weitgehend gleichmässige Verteilungen der Farben vom Zentrum in alle Richtungen.

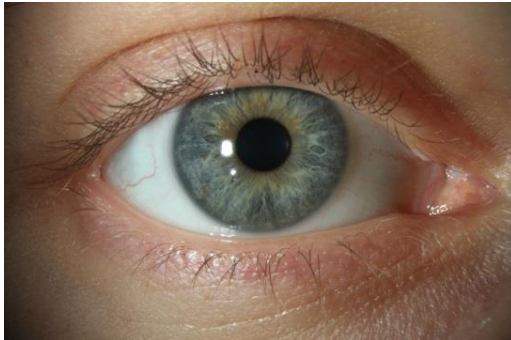


Die Videokeratographie-Aufnahme einer torischen Hornhaut zeigt senkrecht und waagrecht unterschiedliche Farben und somit Radien.

Videokeratographie-Aufnahmen bei regelmässigen Hornhaut-Oberflächen.

Die Radien werden bei Videokeratographie-Aufnahmen als Farben angezeigt. Stärkere Krümmung der Hornhaut wird Rot dargestellt, Gelb, Grün dann Blau zeigen zunehmend flachere Krümmung.

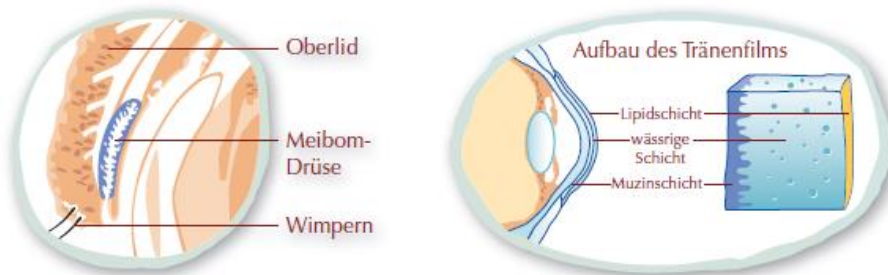
(Bilder: R. Eschmann)



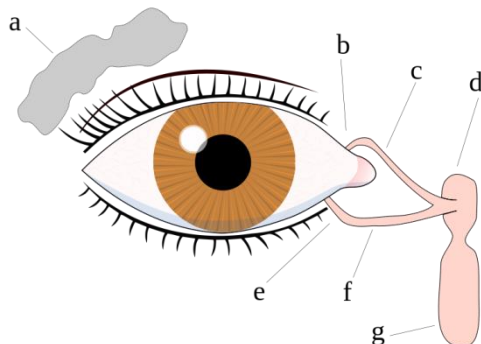
Die gesunde Hornhaut ist umgeben von den Geweben der Bindehaut und der Lider sowie dem Tränenfilm (Bild: R. Eschmann / L. Neuweiler)

2.2 Der Tränenfilm

Die Hornhaut ist stets vom Tränenfilm bedeckt. Der komplexe Aufbau des Tränenfilms wird meist vereinfacht in drei Schichten dargestellt. Auf der Hornhaut liegt die schleimige Muzinschicht, die die wasserabstossende Hornhaut benetzbar für den wässrigen Anteil des Tränenfilms. Die oberste, ölige Lipidschicht vermindert die Verdunstung der Tränenflüssigkeit. Die Muzine (Schleimstoffe) werden in den Becherzellen der Bindehaut gebildet. Der wässrige Anteil entsteht in der Tränendrüse. Die ölige Lipidschicht wird in den Meibom-Drüsen im Ober- und Unterlid produziert und an der Lidkante abgegeben.



(Bild: Théa Pharma)



- a) Tränendrüse
- b) Oberes Tränenpünktchen
- c) Oberes Tränenröhrchen
- d) Tränensack
- e) Unteres Tränenpünktchen
- f) Unteres Tränenröhrchen
- g) Tränennasengang

(Bild: Wikimedia Commons / Commons user FML, Commons user Erin_Silversmith)

Die Tränenflüssigkeit wird mit jedem Lidschlag neu über die Augenoberfläche verteilt und die überschüssige Menge durch das obere und untere Tränenpünktchen abgesaugt. Die Hornhaut ist ohne Tränenfilm nicht funktionsfähig. Störungen der Zusammensetzung können zu leichtem Diskomfort bis zu gravierenden Problemen führen.

Die Bindehaut (Conjunctiva), verbindet den Augapfel mit den Lidern. Sie nimmt ihren Ursprung am Übergang von der Hornhaut in die Lederhaut. Diese auf dem Augapfel lose aufliegende, feine, gut durchblutete und transparente Schleimhaut, formt einen Sack und bedeckt die Innenseite der Lider. Unter anderem sorgt sie dafür, dass keine Fremdkörper hinter das Auge gelangen können.

2.3 Die Lider

Die Lider sind ein wichtiger Teil des Schutzapparates des Auges. Den reflektorischen Lidschluss hat wohl jeder schon erlebt, wenn sich zum Beispiel ein Objekt schnell auf die Augen zu bewegt hat. Während des Schlafes bewahren die Lider die Hornhaut vor Austrocknung. Im Wachzustand verteilen sie den Tränenfilm bei jedem Lidschlag gleichmässig über die Oberfläche des Auges und reinigen diese zugleich.

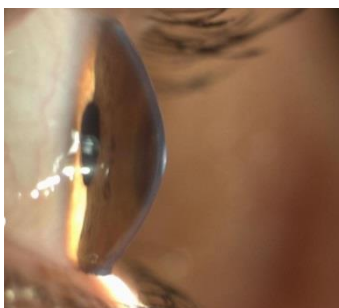3. Der Keratokonus (KK)

3.1 Verschiedene Vorwölbungen (Ektasien) der krankhaft veränderten Hornhaut

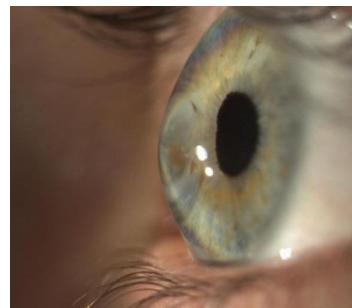Im Zusammenhang mit den verschiedenen, unregelmässigen Vorwölbungen sind die folgenden Erscheinungsformen zu erwähnen.

3.1.1 Keratokonus (KK)

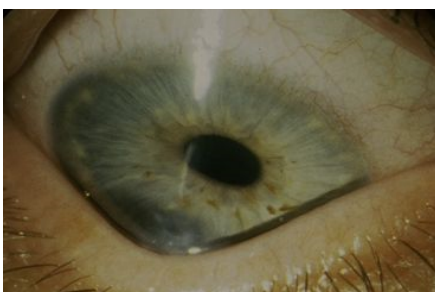Der Keratokonus ist eine nicht entzündliche, oftmals fortschreitende und meist beidseitig auftretende Erkrankung der Hornhaut. Die Vorwölbung hat meist die Form eines Konus und betrifft nur einen Teil der Hornhaut, meist den unteren Bereich. Das erste Auftreten liegt meist zwischen der zweiten und dritten Lebensdekade.



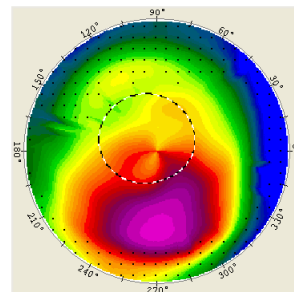
Keratokonus Profil einer zentrisch liegenden Vorwölbung. (Bild: G. Pöltner)



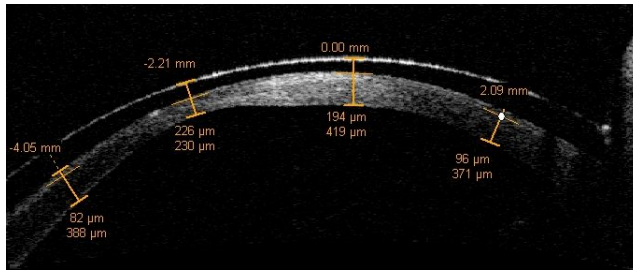
Profilbild eines Keratokonus mit nach unten dezentriertem Apex. (Bild: G. Pöltner)



Blick von oben auf einen Keratokonus im Stadium IV (Bild: G. Pöltner)



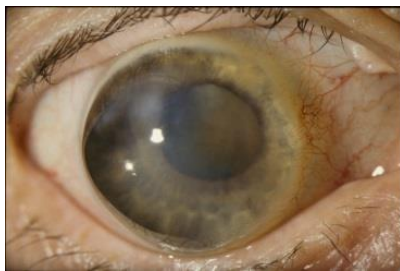Keratographie-Aufnahme bei Keratokonus (Bild: R. Eschmann)



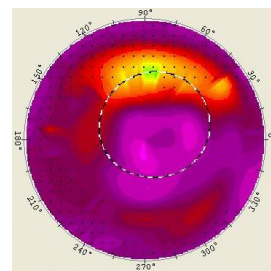
Profilbild einer Keratokonushornhaut mit darüber liegender Contactlinse, aufgenommen mit einem Hornhaut OCT (Optischer Kohärenz Tomograph). Links neben der geometrischen Mitte liegt die dünnste Stelle mit 230 µm. Die normale Dicke ist 550 µm. (Bild: G. Pöltner)

3.1.2 Keratoglobus

Der Keratoglobus ist eine extrem seltene, krankhafte und gewöhnlich beidseitig vorhandene Veränderung der Hornhaut, die eine kugelförmige Vorwölbung aufweist und die ganze Hornhaut betrifft. Es handelt sich um eine angeborene Fehlbildung der Hornhaut.



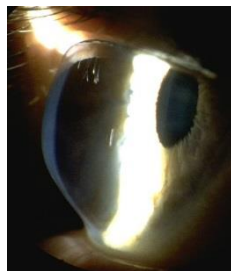
Vorderansicht der Vorwölbung der gesamten Hornhaut bei Keratoglobus (Bild: R. Eschmann)



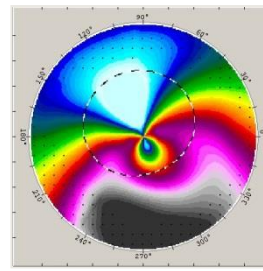
Videokeratographie-Aufnahme bei Keratoglobus (Bild: R. Eschmann)

3.1.3 Pellucide Marginale Degeneration

Die Pellucide Marginale Degeneration ist eine gewöhnlich beidseitig vorhandene, sehr seltene, krankhafte Veränderung der Hornhaut. Die Ektasie liegt im unteren, peripheren Bereich der Hornhaut, die Erkrankung tritt meist in der dritten oder vierten Lebensdekade auf.



Unterer, verdünnter Bereich der Hornhaut bei pellucider marginaler Degeneration. (Bild: G. Pöltner)



Topographie bei pellucider marginaler Degeneration. Die zentral zusammenlaufenden Linien zeigen das „Kissing Birds Syndrom“. (Bild: G. Pöltner)

3.2 Häufigkeit des KK

Eine Angabe zur Häufigkeit des Auftretens eines Keratokonus ist nicht abschliessend möglich. Die Gründe dafür liegen zum einen darin, dass Keratokonus regional in sehr unterschiedlicher Häufigkeit auftritt. Zusätzlich gibt es verschiedene Hornhautformen, die den Anschein erwecken, dass es sich um einen Keratokonus geringer und damit subjektiv nicht wahrgenommener klinischer Ausprägung handelt, der in einem frühen Stadium zum Stillstand kam. Angaben in der Literatur gehen von ca. 1 Betroffenen je 2.000 Einwohner aus.

3.3 Krankheitsbild des KK

Unter Keratokonus versteht man eine nicht entzündliche, meist fortschreitende (progrediente) Erkrankung der Hornhaut, die vermutlich durch lokale Stoffwechselstörungen hervorgerufen wird und in deren Verlauf es zu einer Vorwölbung von zentralen und parazentralen Bereichen der Hornhaut kommt. Insbesondere im Bereich der Vorwölbung kommt es zusätzlich zu einer Verdünnung der Hornhaut und in fortgeschrittenen Stadien der Erkrankung zur Narbenbildung.

Durch die Erkrankung kann die Sehschärfe stark beeinträchtigt werden (unregelmässige Hornhautverkrümmung, Narbenbildung usw.). Eine Korrektur der beeinträchtigten Sehschärfe ist im Anfangsstadium mit Brille, in fortgeschrittenen Stadien nur noch mit formstabilen Contactlinsen möglich. Können in stark fortgeschrittenen Stadien keine Contactlinsen mehr angepasst werden, kann für eine visuelle Rehabilitation eine Hornhauttransplantation durchgeführt werden.

Eine Stabilisierung des Hornhautgewebes durch Kollagenvernetzung (Crosslinking, siehe 4.3.3) kann in frühen Stadien einen Keratokonus in den meisten Fällen stabilisieren oder zumindest ein Voranschreiten deutlich verlangsamen. Es liegen Ergebnisse aus Nachbeobachtungszeiten von mehr als 10 Jahren vor.

Eine weitere Möglichkeit zur Rehabilitation des Visus, insbesondere bei Unverträglichkeit von Contactlinsen, ist eine Operation mit dem Einbringen von intracornealen Ringsegmenten (siehe 4.3.2). Eine Heilung des Keratokonus ist bis dato nicht möglich.

3.3.1 Veränderung des Gewebes

Histologische Veränderungen

In der Hornhaut finden sich bei Keratokonus Veränderungen in der Struktur vor allem der vorderen Hornhaut. So ist die vorderste Schicht der Hornhaut, das Epithel, dünner als normal und weist strukturelle Unregelmässigkeiten auf. Die darunter liegende Basalmembran und die Bowman Schicht weisen eine veränderte Zusammensetzung, teilweise Verdünnung, Aufsplitterung und Vernarbungen auf. Im Stroma der Hornhaut kommt es zu einer Veränderung der Struktur und der Anordnung der kollagenen Fasern und zu Form- und Funktionsänderungen der Zellen des Stromas, der Keratozyten.

Biochemische Veränderungen

Die aufgeführten Veränderungen sind mehrheitlich auf eine gestörte Funktion von Enzymen, die die Erhaltung und Erneuerung von Hornhautzellen und -substanz regeln, zurückzuführen. So findet man im Stroma von Hornhäuten, die an Keratokonus erkrankt sind, gleichzeitig einen erhöhten Anteil an gewebeabbauenden Enzymen und einen verringerten Anteil an Enzymen, die die Apoptose, d. h. den die Zellzahl regulierenden, genetisch programmierten Zelltod, hemmen. Dies führt in der Summe zu einem Abbau von Gewebe und damit zu einer Verdünnung der Hornhaut.

Zusätzlich weisen an Keratokonus erkrankte Hornhäute einen reduzierten Anteil an Enzymen auf, die gewebebeschädigende Abbauprodukte freier Radikale inaktivieren. Die dadurch in grösserer Anzahl vorhandenen gewebebeschädigenden Substanzen bewirken eine weitere Zunahme der Apoptose im Stroma der Hornhaut.

Während Zellen, die irreversibel geschädigt sind, absterben, können reversibel geschädigte Zellen durch Reparaturmechanismen wiederhergestellt werden. Die keratokonisch betroffene Hornhaut befindet sich also in einem Zustand ständiger Verletzungen und den darauf folgenden Heilungsprozessen, die in der Summe ebenfalls zu einem Abbau von Gewebe und zur Narbenbildung im Bereich der Ektasie führen.

Auf Grund der Veränderungen wird das Stroma zunehmend dünner und die Hornhaut zunehmend weicher. Die mechanische Belastbarkeit ist etwa um das 2 - 3 fache reduziert.

3.3.2 Symptomatik

Subjektive Symptome

Aufgrund der Vorwölbung der Hornhaut kommt es zu einer zunehmenden Kurzsichtigkeit (Myopisierung), die als Sehverschlechterung wahrgenommen wird. Durch die Vorwölbung der Hornhaut entsteht zudem eine mehr oder weniger unregelmässige Hornhautvorderfläche, die einen zunehmend unregelmässigen Astigmatismus (Hornhautverkrümmung) und durch die Bildverzerrung eine weitere Verschlechterung der Sehschärfe bewirkt. Die betroffenen Personen beschreiben häufig, auch mit der bestmöglichen Brillenkorrektur, Schattensehen und Doppelkonturen. In diesem Stadium kann mit einer Brill-

le die maximal mögliche Sehleistung nicht mehr vollständig erreicht oder wiederhergestellt werden.

Da der Keratokonus auf beiden Augen oft unterschiedlich in der Ausprägung oder auch zeitlich versetzt auftritt, sind diese Verschlechterungen der Sehschärfe typischerweise auf einem Auge stärker ausgeprägt. Häufig findet sich zusätzlich eine starke Lichtempfindlichkeit.

Die Bandbreite der subjektiven Empfindung variiert unabhängig vom objektiven Befund individuell sowie situativ sehr stark, ebenso die beobachtete mögliche Bandbreite des zeitlichen Verlaufs (siehe 3.6).



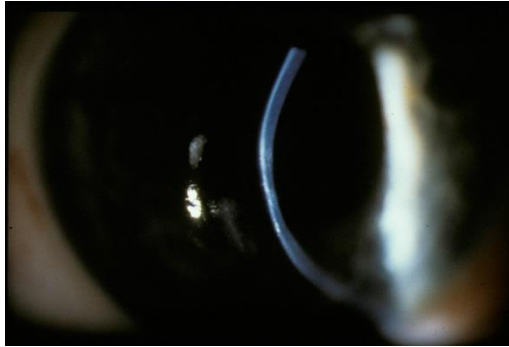Legende zu Bildern:

*a) Kein Keratokonus, das Haus wird, allenfalls mit Brille oder Contactlinsen, deutlich und klar wahrgenommen
b), c), d) Je nach Ausprägung des Keratokonus werden die Konturen des Hauses doppelt oder mehrfach und verschwommen wahrgenommen. Lichtquellen, wie die Sonne, können überstrahlen. Die Blendempfindlichkeit kann erhöht sein. (Bilder: KCVision.org, Ian McCain and Elio Spinello)*

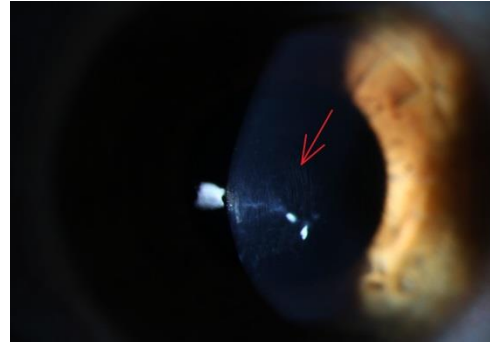
Objektive Anzeichen

Die objektiven Anzeichen eines Keratokonus können von einer entsprechenden Fachperson (Augenarzt oder Optometrist) mit speziellen Untersuchungsgeräten festgestellt werden. So findet sich zum Beispiel eine Verteilung der zentralen Krümmungsradien der Hornhaut sowie eine Verkipfung und Verkleinerung der Testmarken des Ophthalmometers, einem Gerät zur Messung der Krümmungsradien. Bei der Progredienz eines Keratokonus wird der Astigmatismus in der Regel grösser und die Achslagen der zu korrigierenden Hornhautverkrümmung sind bei bester Brillenkorrektur oftmals wechselnd. Mit bildgebenden Verfahren (Hornhaut-Topographie und -Tomografie) wird eine Grosszahl an Messdaten ermittelt und lässt meist eine eindeutige Analyse, ob und wie stark ein Keratokonus ausgeprägt ist, zu. Ein Keratokonus im Frühstadium kann oft nur auf Grund von speziellen topographischen Messungen diagnostiziert werden, da sich das Bild an der Spaltlampe sich völlig normal zeigt.

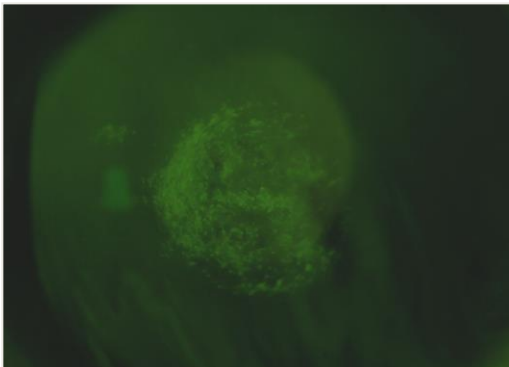
Beim Blick nach unten wölbt sich bei stark ausgeprägten Keratokoni das Unterlid in Form des Konus, was als Munson Zeichen bezeichnet wird.



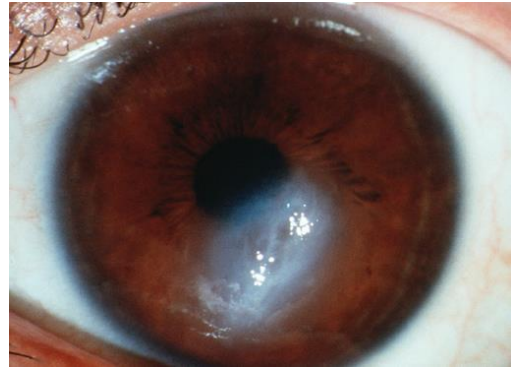
Verdünnung und Vorwölbung der Hornhaut im betroffenen Bereich bei fortgeschrittenem Keratokonus, hier sichtbar im Lichtspalt am Spaltlampenmikroskop
Bild: (M. Rehnert)



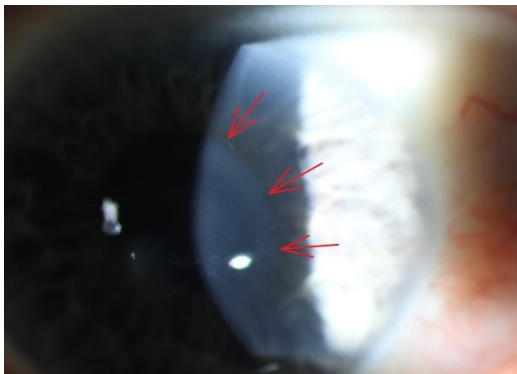Vogt Spaltlinien der Descemet Membran und feine Narbenbildung im Bereich der Vorwölbung
(Bild: B. Früh)



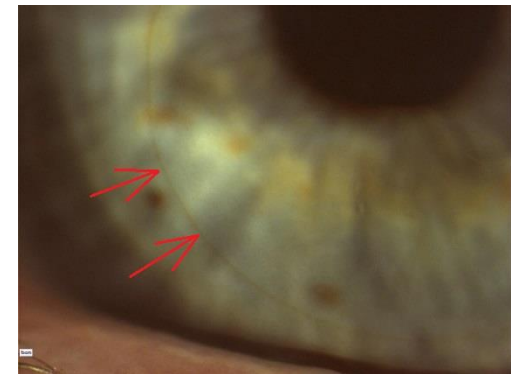Wirbelförmige Stippen bei Keratokonus, mit Fluoreszein angefärbt (Bild: R. Eschmann)



Status nach akutem Hydrops - nach Ruptur der Descemet Membran
(Bild R. Eschmann)



Fleischer Ring (Bild: B. Früh)



Fleischer Ring (Bild: M. Rehnert)

Am Spaltlampenmikroskop finden sich eine überdurchschnittliche Vorwölbung der Hornhaut sowie Veränderungen der Hornhautstruktur wie z. B. Verdünnung und Narbenbildung der Hornhaut im Bereich der Vorwölbung der Hornhaut, eisenhaltige Einlagerungen in der Peripherie der Vorwölbung in der vordersten Schicht der Hornhaut (Fleischer Ring) und Spaltlinien im hinteren Bereich der Hornhaut (Vogt Spaltlinien). Zusätzlich zeigt zum Teil die vorderste Schicht der Hornhaut (Epithel) unter Einfärbung mit einem diagnostischen Farbstoff (Fluoreszein) ein charakteristisches Färbemuster (wirbelförmige Stippen).

Im Rahmen der Brillenglasbestimmung ist eine Zunahme der Kurzsichtigkeit (Myopie) verbunden mit einer Zunahme der Hornhautverkrümmung und einer abnehmenden Sehschärfe mit bester Brillenkorrektur charakteristisch.

3.4 Erscheinungsformen des KK

Phänomenologisch lassen sich mit aufgesetzten Contactlinsen anhand der Fluoreszenzbilder die verschiedenen Formen des Keratokonus in 4 Gruppen einteilen. Ein fließender Übergang der Formen untereinander ist jedoch feststellbar.

Die morphologische Erscheinungsform des Keratokonus kann jedoch auch durch messbare Parameter quantifiziert werden. Dies sind Parameter wie Ort und Lage sowie Durchmesser der prominentesten Hornhautstelle, Ort und Durchmesser der dünnsten Hornhautstelle, Differenzen des Verlaufes der Krümmungen der Hornhautradialen in den Halbmeridianen der betroffenen Hornhaut sowie dem Scheiteltiefenunterschied der prominentesten Hornhautstelle zur nicht betroffenen Hornhautperipherie.

3.4.1 Einteilung nach Amsler (erweitert nach Muckenhirn)

Eine erste Einteilung des Keratokonus erfolgte rein auf der Grundlage von zentral gemessenen Werten mit dem Ophthalmometer (Keratometer) und dem morphologischen Befund am Spaltlampenmikroskop.

Grad	Amsler-winkel	Radius der Hornhaut [mm] *	Visus mit Brille	Visus mit Contactlinse	Transparenz der Hornhaut	Dicke der Hornhaut [mm]	Exzentrizität
1	0° - 3°	>7.5	1.0 - 0.8	>1.0	normal	0.5	< 0.8
2	4° - 9°	6.5 - 7.5	0.2 - 0.8	0.8 - 1.0	normal	0.3 - 0.5	0.8 - 1.2
3	> 9°	5.8 - 6.5	0.1 - 0.2	0.4 - 0.8	leichte zentrale Trübung	0.2 - 0.3	1.2 - 1.5
4	nicht messbar	<5.8	<0.1	0.2 - 0.4	starke zentrale Trübung	<0.2	>1.5

Tabelle nach Amsler


*Radius des Meridians mit gleicher Grösse der Testmarken

Die ursprüngliche Einteilung nach Amsler wurde von Muckenhirn durch die Exzentrizität der Hornhaut erweitert. Die Exzentrizität ist ein Mass für die periphere Abflachung der Hornhaut und damit ein wichtiges Mass für die Herstellung der korrigierenden Contactlinsen. Je grösser die Exzentrizität ist, umso stärker ist die periphere Abflachung.


3.4.2 Erscheinungsformen nach Form und Lage der Vorwölbung

Die Definition dieser Erscheinungsformen erfolgt durch die Interpretation der Auflageflächen der angepassten Contactlinsen mit bekannter Rückflächegeometrie im Fluoreszenzbild und ist als rein qualitative Unterscheidung zu sehen. Eine quantitative Aussage ist nicht möglich.


Eine vereinfachende Einteilung in globaler, ovaler, kreisförmiger sowie kuppelförmiger Keratokonus kann vorgenommen werden, wobei ein fließender Übergang der Formen untereinander feststellbar und eine scharfe Abgrenzung der Erscheinungsformen nicht möglich ist.




Globaler Keratokonus im Schema



Kreisförmiger Keratokonus im Schema

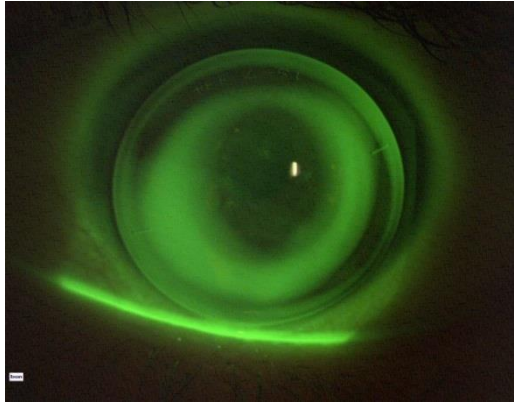


Ovaler Keratokonus im Schema

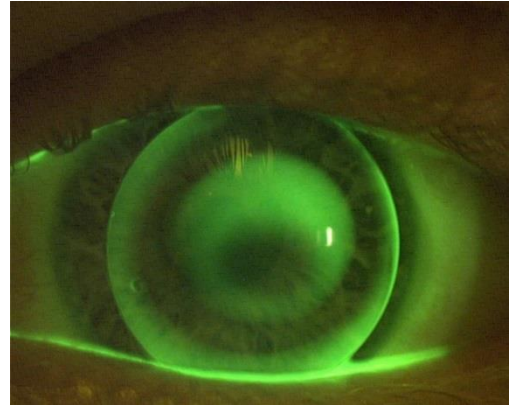


Kuppelförmiger Keratokonus im Schema

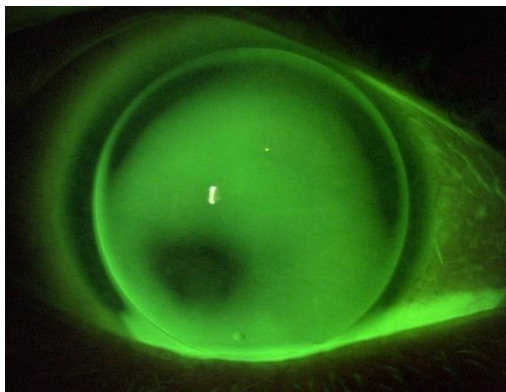
(Die Vorwölbung des Keratokonus ist grau auf der hellblauen Iris und der schwarzen Pupille dargestellt.)
(Bilder: R. Eschmann, J. Flammer)



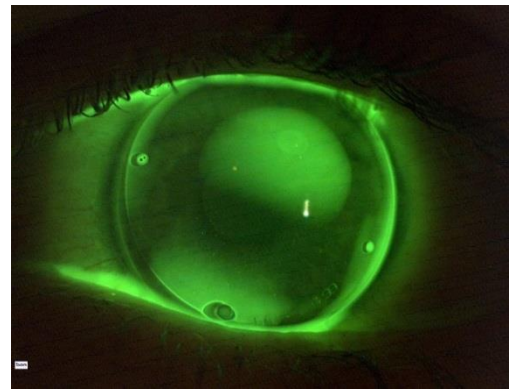
Hoch-ovaler Keratokonus versorgt mit formstabiler Contactlinse (Fluoreszeinbild: G. Pöltner)



Kreisförmiger Keratokonus mit formstabiler Contactlinse. (Fluoreszeinbild: G. Pöltner)



Kuppelförmiger Keratokonus nach außen und unten dezentriert. (Fluoreszeinbild: G. Pöltner)



Nach unten dezentrierter astigmatischer Hauptschnitt (Fluoreszeinbild: G. Pöltner)

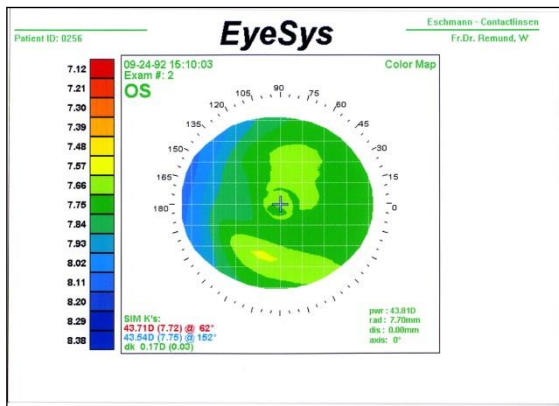
Um eine optimale Verlaufskontrolle des keratokonisch betroffenen Bereiches zu erhalten, ist die Veränderung der Vorwölbung (Ektasie) in Art und Lage sowie die Verdünnung der Hornhaut und eine mögliche Dickenveränderung wichtig.

3.4.3 Erscheinungsformen nach Befunden mit Bildgebenden Verfahren

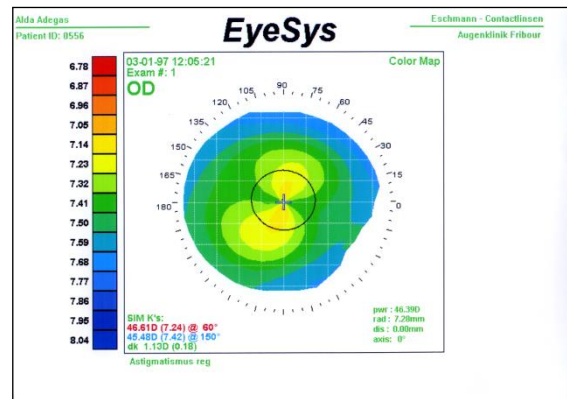
Bildgebende Verfahren wie Videokeratoskope (Keratographen) und Scheimpflugkameras bieten im Gegensatz zur punktuellen Vermessungen der Hornhaut mit Ophthalmometern (Keratometern), bei denen die Hornhautform aus der Messung einzelner weniger Punkte definiert wird, die Möglichkeit, durch eine Vielzahl von Messpunkten (bis zu 100'000) die Form der Hornhautvorderfläche über einen grösseren Bereich zu erfassen. Diese Vielzahl von Messpunkten kann durch verschiedene mathematische Verfahren ausgewertet werden und Informationen sowohl über die Hornhautform, als auch über Verdünnung, geben. Scheimpflug basierte Systeme erfassen auch die Form der Hornhautrückfläche und die Hornhautdicke über den gesamten Messbereich.

Eine grobe Einteilung und "Normierung" der Ektasie erfolgt durch die Informationen über die Lage des apikalen Bereiches in Bezug auf die gesamte Hornhautoberfläche. Bei Abweichungen von diesen "Normen", werden zusätzliche Daten für die Definition der jeweiligen Erscheinungsform verwendet. Falls erforderlich, werden auch die Informationen über die, für die Anpassetechnik der Contactlinsen bestimmende Formen herangezogen.

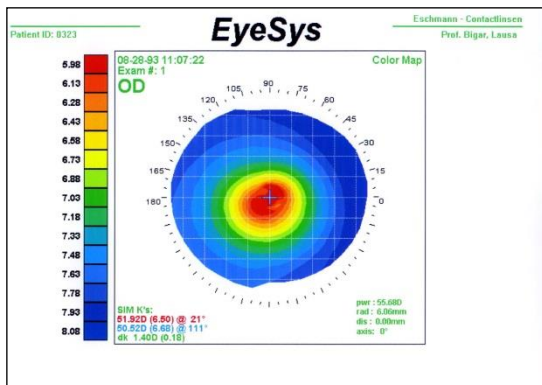
In den nachfolgenden Darstellungen reicht die Farbskala von Blau für sehr flache Hornhautbereiche über Grün, Gelb, Rot bis hin zu Violett und Grau für sehr steile Hornhautbereiche. Die normale Krümmung der Hornhaut liegt „im farblich grünen Bereich“. Die farblichen Unterschiede der Krümmungen sind auf der folgenden Seite 20 dargestellt.



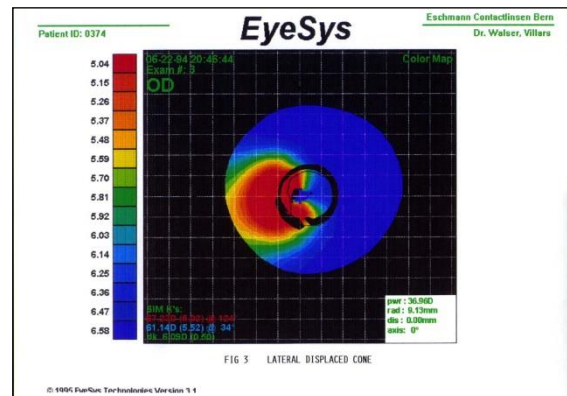
Hornhauttopographie bei sphärischer Hornhautgeometrie



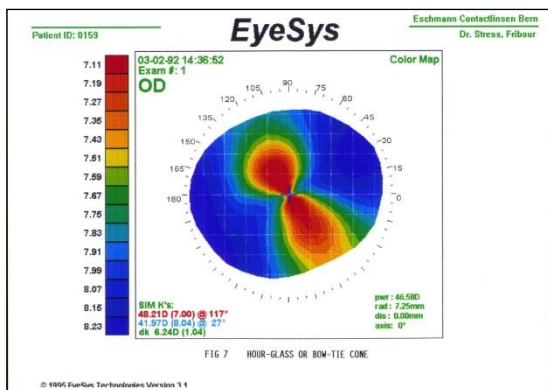
Hornhauttopographie bei diskretem, regelmässigem Astigmatismus



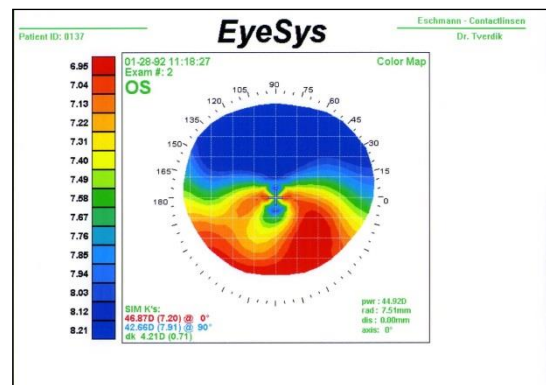
Zentraler Keratokonus (Bereich der Spitz des Konus - Apex) im Vektor nicht mehr als ca. 1.5 mm horizontal/vertikal dezentriert).



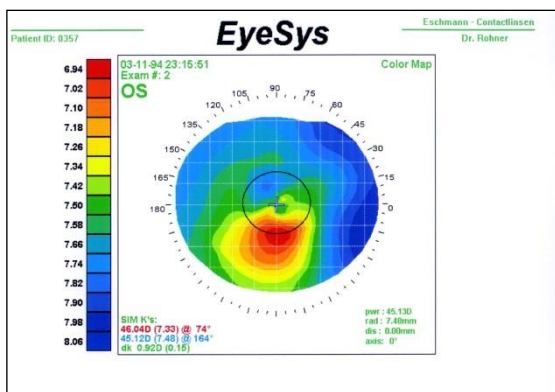
Nach aussen dezentrierter Keratokonus



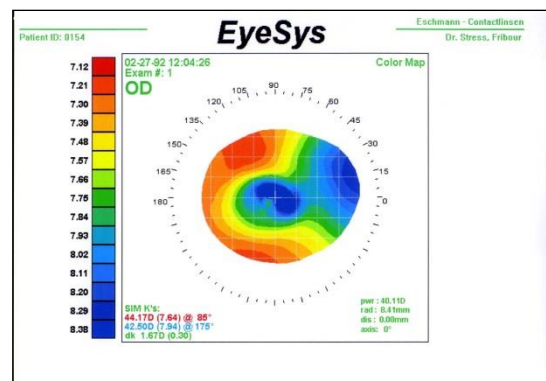
Sanduhr Keratokonus (Form in bow-tie), auch diese Form kann, wie die "normale" Form, dezentriert sein.



Halbseitiger (hemisphärischer) Keratokonus, Differentialdiagnose Pellucide marginale Degeneration.



Nach unten dezentrierter Keratokonus (Bilder R. Eschmann)



Vernarbter Keratokonus, bei Status nach Hydrops (Riss der Descemet Membran)

Die grossflächige Erfassung der Hornhauttopographie stellt einen enormen Fortschritt sowohl für die Verlaufskontrolle bei Veränderungen, als auch für die Anpassung von Contactlinsen, dar. Der Verlauf kann mit Geräten, die zusätzlich zur Topographie der Hornhautvorderfläche auch die Dicke der Hornhaut sowie die Form der Hornhaurückfläche erfassen, genauer verfolgt werden.

3.5 Wann tritt der KK auf?

Üblicherweise wird ein Keratokonus im Jugendalter manifest und diagnostiziert. Eine Progression wird bis in die 3. Lebensdekade beobachtet, bis es dann aufgrund des natürlichen Alterungsprozesses der Hornhaut, der zu einer natürlichen Quervernetzung der Kollagenfasern in der Hornhaut führt, zu einer Stabilisierung kommen kann.

Eine genetische Veranlagung zum Keratokonus führt nicht immer zur vollständigen Manifestation der Erkrankung. Da diese nicht voll ausgebildeten Formen die optische Abbildung nicht oder kaum beeinträchtigen, werden sie meist nur zufällig im Rahmen einer Untersuchung, eventuell auch erst in fortgeschrittenem Alter, festgestellt.

3.6 Möglichkeiten des Verlaufes des KK

Keratokonius ist eine meist progrediente Erkrankung, deren genaue Ursachen und Krankheitsmechanismen noch weitgehend unbekannt sind. Im Allgemeinen sind beide Augen, allerdings in unterschiedlichem Ausmass, von der Erkrankung betroffen. Häufig ist der Keratokonus nicht an beiden Augen gleich stark ausgeprägt (asymmetrisch) und teilweise der Verlauf auch nicht an beiden Augen gleich schwer. Die Diagnose wird meist in der zweiten Lebensdekade gestellt. Der Krankheitsverlauf ist individuell sehr unterschiedlich. Bis zum Alter von ca. 35 Jahren muss mit einem Fortschreiten der Erkrankung und damit mit einer Zunahme der Hornhautveränderungen und der subjektiven Beschwerden gerechnet werden. Danach stellt sich häufig ein stabiler Zustand ein. Die progressive Veränderung kann schubweise erfolgen, z.B. kann im Kindesalter oder im Rahmen einer Schwangerschaft ein rascheres Fortschreiten zu beobachten sein.

Während der Zeit, in der die Krankheit fortschreitet, verteilen sich die Krümmungsradien der betroffenen Hornhautbereiche. Aufgrund der nachlassenden Stabilität der Hornhaut kann es in seltenen Fällen zu Einrissen in den hinteren Bereichen der Hornhaut (Descemet Membran) und damit zum Eindringen von Kammerwasserflüssigkeit in die Hornhaut kommen. Man spricht dann von einem „akuten Keratokonus“ (Hydrops). Der „akute Keratokonus“ heilt unter Narbenbildung und Abflachung der Hornhaut. Die Folge ist häufig eine ausgeprägte Sehverschlechterung, die sich in den folgenden Monaten teilweise erholen kann.

Verläuft die Erkrankung stark progredient, d. h. dass es zu extremen Vorwölbungen der Cornea und zu starken Verdünnungen des Stromas oder zu starker Narbenbildung kommt, ist eine Sehrehabilitation mit Contactlinsen häufig nicht mehr ausreichend möglich. In einem solchen Fall ist eine Hornhauttransplantation die einzige Möglichkeit zur Rehabilitation.

3.7 Kann der Keratokonus einseitig auftreten?

Es ist möglich, dass sich der Keratokonus bei einer betroffenen Person zeitlebens nur auf einem Auge bemerkbar macht. Auf dem anderen Auge kann gutes Sehen ohne Einschränkungen, allenfalls mit Brillen-Korrektur, gegeben sein. In den meisten Fällen finden sich aber mit hornhauttopographischen/-tomographischen Verfahren auch am Partnerauge keratokonus-typische Veränderungen.

3.8 Wer kann vom KK betroffen sein?

Verschiedene Risikofaktoren für das Auftreten eines Keratokonus werden diskutiert. Es gibt klare Hinweise für eine genetische Veranlagung (Prädisposition). In diesem Sinne sind auch familiäre oder regionale Häufungen bekannt. Zusätzlich zeigt sich eine Häufung bei Menschen mit Trisomie 21 (Down Syndrom). Auch ein Zusammenhang mit sehr seltenen systemischen Erkrankungen, bei denen der Aufbau von Bindegewebsanteilen gestört ist, wie z.B. Ehlers-Danlos-Syndrom, Marfan-Syndrom und seltenen Augenerkrankungen wie kongenitale Leber Amaurose, Retinitis pigmentosa und Frühgeborenen-Retinopathie, ist bekannt.

Bei Atopikern (Patienten mit allergischen Erkrankungen) ist ebenfalls ein gehäuftes Auftreten von Keratokonus beschrieben worden. Es ist unklar, ob es eine direkte Assoziation dieser Erkrankung mit dem Keratokonus gibt, oder ob allenfalls ein gehäuftes Augenreiben in dieser Patientengruppe durch die mechanische Belastung das Auftreten eines Keratokonus mitbegünstigt.

3.9 Ist der KK erblich?

Eine genetische Veranlagung (Prädisposition) für eine Keratokonus-Erkrankung ist sehr wahrscheinlich, und verschiedene mögliche betroffene Gene wurden in der Vergangenheit diskutiert. Die familiären Häufungen und auch das gehäufte Auftreten bei eineiigen Zwillingen, legt eine genetische Komponente eindeutig nahe. Die bisherigen Studien lassen aber eine multifaktorielle und auch hohe genetische Heterogenität vermuten.

Eine mechanische Komponente, die den Ausbruch des Keratokonus bei genetischer Prädisposition begünstigt, wird als sehr wahrscheinlich angesehen. So finden sich bei Keratokonuspatienten im Vergleich zur Normalbevölkerung signifikant mehr Menschen, die ihre Augen stark reiben.

3.10 Gibt es andere Veränderungen am Auge, die ähnliche visuelle Effekte hervorrufen?

Hornhautirregularität und Narben nach Verletzung oder Entzündung können ähnliche Auswirkungen haben. Contactlinsen können in diesen Fällen mit guten Erfolgsaussichten versucht werden.

4. Korrektionsmöglichkeiten des KK

4.1 Grenzen der Korrektion mit Brillengläsern

Brillengläser korrigieren alle vorgenannten Fehlsichtigkeiten, vorausgesetzt, dass die Oberfläche der Hornhaut regelmässig gekrümmt ist und eine gute Abbildung auf der Netzhaut erlaubt. Ist dies, wie bei fortgeschrittenem Keratokonus, nicht mehr der Fall, wird in der Regel mit einer gasdurchlässigen, formstabilen Contactlinse der Versuch unternommen, eine regelmässige Vorderfläche für die optische Abbildung zu erreichen.

4.2 Möglichkeiten der Korrektion mit Contactlinsen

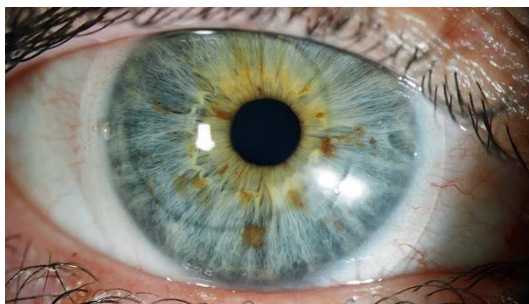Die Contactlinsen sollen einerseits die Unregelmässigkeit der Hornhautvorderfläche und andererseits die Fehlsichtigkeit kompensieren. Durch die Ansammlung von Tränenflüssigkeit zwischen Hornhaut und Contactlinse wird die Irregularität der Hornhautoberfläche optisch ausgeglichen. Nach heutigem Wissensstand stellen Contactlinsen weder eine prophylaktische noch eine therapeutische Massnahme dar. Sie dienen lediglich der Verbesserung der optischen Abbildung und somit der Rehabilitation des Sehens.

Untersuchungen haben gezeigt, dass die reduzierte Sehleistung bei Keratokonus auf die schlechtere Abbildung der irregulären und z.T. nicht mehr ganz transparenten Hornhaut zurückzuführen ist und nicht auf die Netzhaut.

Zur contactoptischen Versorgung stehen eine Vielzahl von verschiedenen Contactlinsen-Materialien in den unterschiedlichsten Ausführungen und Geometrien zur Verfügung.

4.2.1 Weiche Hydrogel sowie Silicon-Hydrogel Contactlinsen

Diese zeichnen sich durch eine hohe Spontanverträglichkeit aus (geringes anfängliches Fremdkörpergefühl). Sie schmiegen sich wie eine zweite Haut an die Hornhaut an. Dadurch können sie aber eine regelmässige oder gar unregelmässige Hornhautverkrümmung je nach Ausprägung kaum oder nur bedingt korrigieren. Neue Entwicklungen ermöglichen heute eine Anwendung, wenn die Unregelmässigkeit der Hornhautverkrümmung ein gewisses Ausmass nicht übersteigt. Dabei spielt auch die Lage der Vorwölbung in Bezug auf die Hornhaut eine wesentliche Rolle.



Weiche hydrogele Keratokonus-Linse (Bild: R. Eschmann / L. Neuweiler)

4.2.2 Formstabile gasdurchlässige Contactlinsen

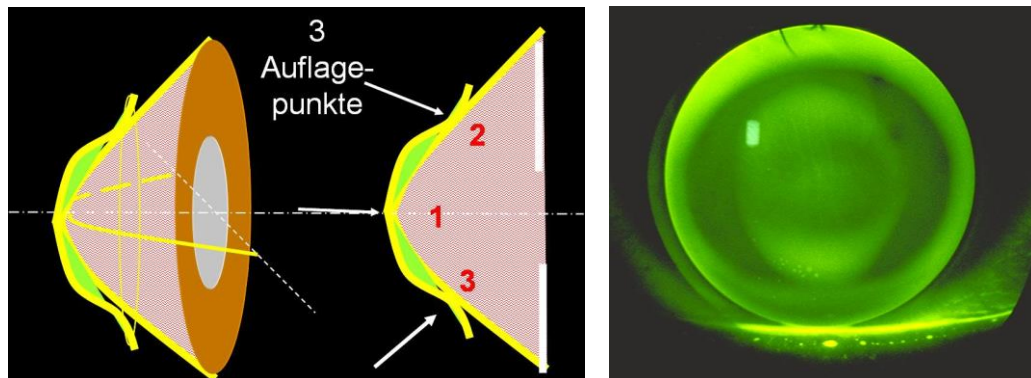
Formstabile gasdurchlässige Contactlinsen sind bei Keratokonus mit irregulärer Hornhautvorderfläche die erste Wahl zur Korrektur, da die irreguläre Hornhautvorderfläche so optisch ausgeglichen und damit ein qualitativ gutes Netzhautbild erzeugt wird, eine Voraussetzung für eine gute Sehschärfe.

Aufgrund der Vorwölbung der Hornhaut kommt es bei Keratokonus zu einer Abweichung der Hornhautform gegenüber nicht erkrankten Augen, die besondere Anforderungen an die Anpassung formstabiler Contactlinsen stellt.

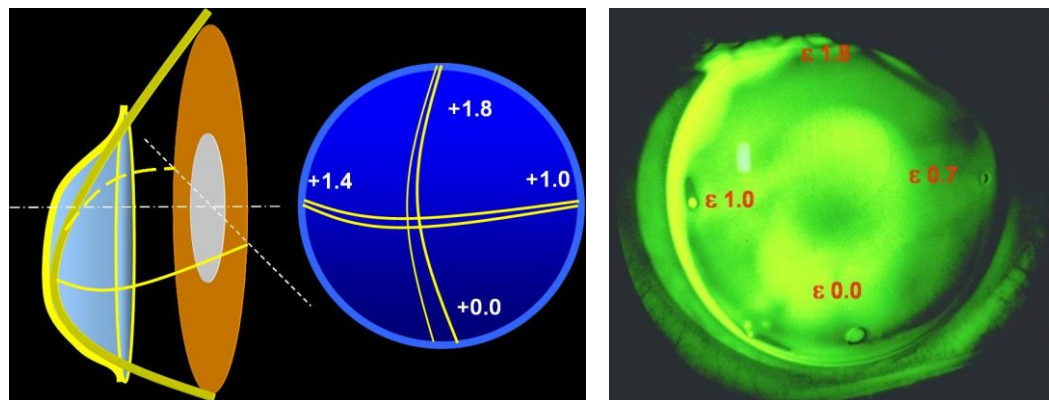
Die Formveränderungen beinhalten vor allem eine Verschiebung des höchsten Punkts der Hornhaut (Apex) meist nach unten temporal, wodurch sich eine starke Abflachung der Hornhaut nach oben und gleichzeitig eine starke Versteilung nach unten ergeben

Da formstabile Contactlinsen subjektiv und objektiv am besten vertragen werden, wenn sie über die ganze Fläche gleichmässig auf der Hornhaut aufliegen (Gleichlauf), ergeben sich mit Zunahme der Vorwölbung zunehmend Probleme, dieses Ziel mit rotationssymmetrischen Contactlinsen zu erreichen.

Dem Contactlinsen-Spezialisten steht heute eine Vielzahl von Contactlinsen-Geometrien zur Versorgung der Hornhaut bei Keratokonus zur Verfügung. Es sind dies z. B. rotationssymmetrische Contactlinsen (d.h. die Wölbung der Rückfläche verläuft vom Zentrum zu jedem Punkt am Rand der Contactlinse gleich) mit hoher peripherer Abflachung (numerischer Exzentrizität) und quadranten-spezifische Contactlinsen, die in vier verschiedenen Richtungen, den Halbmeridianen, unterschiedliche Formen der Rückfläche aufweisen. Des Weiteren finden asymmetrische Contactlinsen, bei denen z. B. im oberen Bereich eine Randabflachung eingearbeitet ist, um der starken Abflachung der Cornea im oberen Bereich gerecht zu werden und Contactlinsen mit dezentrierten Optikzonen Anwendung.



Beispiel einer rotations-symmetrischen Contactlinse mit Dreipunktauflage bei Keratokonus (Bilder: G. Pöltner)



Beispiel einer nicht rotationssymmetrischen, quadranten-spezifischen Speziallinse mit Dreipunktauflage, zur Versorgung der Hornhaut bei ausgeprägtem Keratokonus mit nach unten dezentriertem Apex. (Bilder: G. Pöltner)

Ob rotationssymmetrisch, torisch oder quadranten-spezifisch, mit allen diesen Rückflächengeometrien wird versucht, eine Dreipunktanpassung zu erreichen. Dabei wird ange-

strebt, eine ringförmige Auflage in der mittleren Peripherie zu erreichen. Die zentrale – apikale Zone des Keratokonus soll dabei nur wenig Berührung bekommen. Denn diese Zone ist aufgrund der Verdünnung viel empfindlicher als die rundum liegenden Hornhautbereiche. Diese Dreipunktauflage wird mit dem Fluoreszeinbild kontrolliert. (Bilderoben) Die dunklen Bereiche sind die Auflagen und die hellgrünen Bereiche zeigen die mit dem Kontrastmittel angefärbte Tränenflüssigkeit.

Bei stark ausgeprägten Keratokoni oder Personen mit überdurchschnittlich hohem Fremdkörperempfinden werden auch Contactlinsen mit sehr grossem Durchmesser angewendet. Diese Contactlinsen werden als Limbus-Nahe-Linsen bezeichnet. Ihr Durchmesser entspricht etwa dem Hornhautdurchmesser. Sie sind in ihrer Formgebung genauso vielfältig, wie kleinere formstabile Contactlinsen.

In noch selteneren Fällen kommen auch Contactlinsen zum Einsatz, die über die Grösse der Hornhaut hinausgehen, so genannte Sklerallinsen. Sie kommen dann zum Einsatz, wenn der Keratokonus besonders weit fortgeschritten ist und mit kleineren Contactlinsen kein zufriedenstellendes Sitzverhalten zu erreichen ist. Die heute verwendeten Mini-Sklerallinsen werden auch bei Trägern und Trägerinnen zum Einsatz kommen, die in ihrem Beruf oder in der Freizeit mit hoher Staubentwicklung zu kämpfen haben. Diese Staubsicherheit kommt daher, dass die Mini-Sklerallinsen die gesamte Hornhaut überbrücken und nur auf der Sklera - der weissen Lederhaut - aufliegen. Durch diese Überbrückung kann kein Staub unter die Contactlinse gelangen. Damit diese Überbrückung auch optisch funktioniert, müssen diese Contactlinsen mit unkonservierter Kochsalzlösung gefüllt, eingesetzt werden. Alle Arten von Sklerallinsen verlangen daher eine ziemlich umständliche und komplizierte Handhabung.

Bei der Anpassung ist zu beachten, dass jede Contactlinse auf der bei Keratokonus ohnehin bereits traumatisierten Hornhaut eine zusätzliche mechanische und metabolische Belastung darstellt. Daher kommt neben der Auswahl der Form der Contactlinse und der Anpassart auch der Materialauswahl eine hohe Bedeutung zu. Zur Versorgung des Keratokonus sollten nur hochwertige, hoch gasdurchlässige und gut benetzbare Materialien Anwendung finden, um eine weitere Beeinträchtigung der Hornhautfunktionen durch zusätzlichen Sauerstoffmangel und mechanische Belastung zu vermeiden. In der Regel erfolgt bei Keratokonus eine Contactlinsenanpassung erst dann, wenn die Sehschärfe mit Brillengläsern nicht mehr zufriedenstellend korrigiert werden kann.

Contactlinsen zur Anpassung bei Keratokonus stellen Unikate dar, die entsprechend dem Wissen und Können des Contactlinsen-Spezialisten von spezialisierten Herstellern auch in der Schweiz individuell in Form, Stärke und Material für die entsprechende Hornhaut hergestellt werden.

Auf Grund dieser hohen Anforderungen, sollte die Anpassung von Contactlinsen bei Keratokonus nur von in diesem Bereich ausgebildeten und erfahrenen Contactlinsen-Spezialisten ausgeführt werden.

Neben der Anpassung ist grösste Sorgfalt auf die Nachkontrollen zu legen, bei denen die Verträglichkeit der Contactlinsen für das Auge überwacht wird. Dies erfordert Erfahrung und Sicherheit im Erkennen und in der Beurteilung auch kleinster Veränderungen der Struktur der Hornhaut.

Während der Kontrolle sind die folgenden Punkte von Interesse:

- Am Spaltlampen-Mikroskop wird die Zentrierung, das dynamische Sitzverhalten, sowie der Flächenverlauf der Contactlinsen in Bezug auf die Hornhaut beurteilt und festgehalten.
- Die Morphologie, d.h. die sichtbare Struktur der Hornhaut, wird nach Abnahme der Contactlinsen beurteilt und, wenn zielgerichtet, zeichnerisch oder fotografisch festgehalten.
- Die Hornhautform wird vorzugsweise mit dem bildgebenden Verfahren gemessen und somit auf Veränderungen überwacht.
- Die Brillenglasbestimmung kann Auskunft über die Brechkraft und die optische Qualität der Hornhaut und des gesamten Auges geben.
- Erscheinen durch diese Beobachtungen und Messungen Verbesserungen der Contactlinsen-Anpassung sinnvoll, wird diese entsprechend modifiziert.

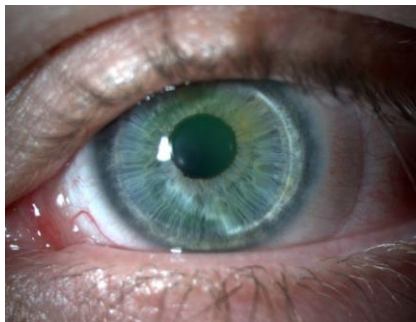
4.2.3 Contactlinsen im "Huckepack-System"

In seltenen Fällen, vor allem bei sehr sensibler Hornhaut und stark erhöhter Staubempfindlichkeit, können weiche hydrogele und gasdurchlässige formstabile Contactlinsen kombiniert werden. Dabei wird auf eine weiche "Trägerlinse" eine formstabile "Korrektionslinse" angepasst.

Weiche Eintageslinsen kommen für Huckepack-Systeme oft zum Einsatz, weil diese in ihrer Einzelverpackung unkompliziert zur Verfügung gehalten werden können. Im Bedarfsfall, also wenn der Träger oder die Trägerin z. B. mit viel Staub konfrontiert wird, werden erst diese aufgesetzt, auf die weichen Contactlinsen dann die ansonsten allein stehend getragenen, formstabilen Contactlinsen. Dieses Doppelsystem lässt weniger Sauerstoff an die Hornhaut gelangen. Es kann vorteilhaft sein, die Tragezeit der zusätzlichen weichen Contactlinse zu beschränken, zum Beispiel, die weiche Contactlinse nach dem Einsatz in staubiger Umgebung wieder abzusetzen.

4.2.4 Hybridlinsen

Dies sind Contactlinsen mit „stabilem Kern“ und „weicher Peripherie“, um einerseits den Vorteil der optimalen, optischen Abbildungseigenschaften der formstabilen Contactlinse mit der hohen Spontanverträglichkeit der weichen Contactlinsen zu verbinden. Allerdings ist die Sauerstoffdurchlässigkeit extrem gering. Zudem ist dieser Typ sehr anspruchsvoll in der Herstellung und konnte sich bis heute nicht wirklich durchsetzen. Probleme in der Anpassung, der Reproduzierbarkeit bei der Herstellung, der mechanischen Stabilität und der Pflege scheinen die Anwendung auf breiter Ebene zu limitieren.



Hybridlinse am Auge (Bild: zvg)

4.2.5 Ablauf einer Anpassung von Spezial-Contactlinsen bei vorliegendem KK

Die Contactlinsen, die eine betroffene Person braucht, sind anlässlich des ersten Besuchs beim Spezialisten noch nicht vorhanden. Diese werden meist in mehreren Schritten definiert und anschliessend speziell gefertigt. Im Folgenden die Aufstellung eines möglichen Ablaufs eines Anpass-Vorgangs:

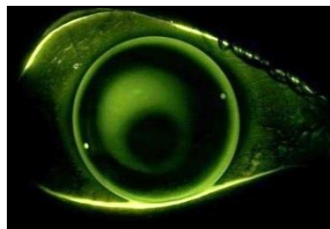
- Festhalten der Sehschärfen unkorrigiert, mit bestehender Brille und mit neu ermittelten und somit aktuellen Brillenglaswerten.
- Ausmessen der verschiedenen Parameter der Hornhaut, wie Durchmesser horizontal und vertikal, zentrale Radien, Kurvenverlauf der gesamten Topographie der Hornhautvorder- sowie Rückfläche und der Dicke der Hornhaut.
- Erste Anpass-Contactlinsen werden berechnet, wenn vorhanden aufgesetzt, ansonsten bei einem besonders qualifizierten und spezialisierten Hersteller bestellt.
- Aufsetzen der Anpass-Contactlinsen und erste Beurteilung des Sitzverhaltens der Contactlinsen am Auge mit Hilfe von Fluoreszein, der grün fluoreszierende Farbstoff macht die Tränenfilmverteilung unter der Contactlinse und somit den Linsensitz sichtbar. Je dünner der Tränenfilm unter der Linse, desto geringer ist die Leuchtkraft, je tiefer der Tränenfilm unter der Linse, desto kräftiger zeigt sich die grüne Fluoreszenz, Festhalten der Restkorrektur und der damit erreichbaren Sehschärfen. Der Vorgang kann sich mit weiteren Anpass-Contactlinsen wiederholen, bis die zu erwartenden Resultate bezüglich Verträglichkeit und Sehschärfe zufriedenstellend sind. Stimmt das Bild der Contactlinse auf dem Auge mit der simulierten Version des bildgebenden Verfahrens überein, kann auf diesem Weg auf eine passendere Geometrie hingearbeitet werden und die weitere Anpassung am Träger somit verkürzt werden.

- Die Angaben für die Fertigung der Rezeptlinsen werden dem Hersteller übermittelt, die endgültigen Contactlinsen werden mit höchster Präzision gefertigt.
- Die individuell hergestellten Contactlinsen werden abgegeben, die Contactlinsen-Trägerinnen und -Träger bezüglich Handhabung und Pflege sowie Tragezeiten in der Eingewöhnungsphase sorgfältig instruiert.
- Anlässlich der folgenden Nachkontrollen werden Verträglichkeit und Sitz der Contactlinsen auf dem Auge sowie die erreichte Sehleistung überprüft. Sollten geringe Verbesserungen notwendig sein, können die Contactlinsen möglicherweise durch den Hersteller oder den Contactlinsen-Spezialisten selbst nachbearbeitet werden. Sind erhebliche Änderungen notwendig, werden zur Optimierung der contactoptischen Versorgung neue Contactlinsen bestellt. Eventuell ist eine Kombination Contactlinse / Brille notwendig, speziell bei vorliegender Alterssichtigkeit.
- In der Regel erfolgen Kontrollen von Sitz und Funktion sowie Zustand der Contactlinsen alle 6 - 12 Monate. Bei Änderung der Situation sollten die Betroffenen jedoch ohne Verzug den Spezialisten aufsuchen.

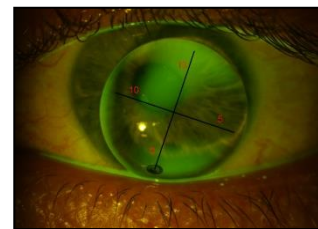
Die Dauer einer Erstversorgung, inklusive der Eingewöhnungsphase, kann je nach Problemstellung mehrere Wochen in Anspruch nehmen.



Torische Keratokonuslinse bei Betrachtung mit Fluoreszein (Bild: zvg)



Grenzlimbale, torische Keratokonuslinse (Bild: zvg)



Quadranten-spezifische Keratokonuslinse mit eingetragenen Abflachungsgraden. (Bild: L. Neuweiler)

Die Durchmesser von Contactlinsen betragen in der Regel:

- Flexible gasdurchlässige Contactlinsen: 8.80 bis 10.20 mm
- Weiche hydrogele Contactlinsen: 13.00 bis 15.00 mm

Dies bezieht sich jedoch auf einen horizontalen Durchmesser einer „Normalhornhaut“ von ca. 11.30 - 11.50 mm. Je nach Hornhautdurchmesser, Lidspaltenposition, Fehlsichtigkeit und Contactlinsen-Geometrie kann die Wahl der Grösse der Contactlinsen variieren. Grenzlimbale Contactlinsen bedecken fast die gesamte Hornhaut, reichen praktisch bis zum Übergang von Hornhaut zur Bindehaut in den Limbus.

4.2.6 Skleral- und Minisklerallinsen

Sklerallinsen stellen mit einem Durchmesser von 12.0 mm bis 23.0 mm die Gruppe der grössten Contactlinsen dar. Auch da ist die Wahl der Gesamtdurchmesser abhängig von den oben erwähnten Faktoren. Im Unterschied zu den üblichen formstabilen Contactlinsen, liegen die Sklerallinsen nicht auf der Hornhaut, sondern überbrücken diese und kommen erst ausserhalb der Hornhaut auf der Sklera (der weissen Lederhaut) zu liegen. Die Art der Auflage hat diesem Contactlinsen-Typ den Namen gegeben.

Die Vorteile sind die ausgezeichnete optische Abbildungsqualität und die geringe Spürbarkeit. Das kommt vor allem bei Berufen oder Tätigkeiten zu tragen, bei denen mit erhöhter Staubentwicklung zu rechnen ist.

Die Nachteile liegen in der komplizierten Handhabung, der Möglichkeit zur Übersäuerung der Flüssigkeit zwischen Sklerallinse und Hornhaut und der geringeren Sauerstoffdurchlässigkeit. Letztere kann sich vor allem bei vorgeschädigten Hornhäuten, z. B. nach Keratoplastik, manchmal durch Ödembildung und somit Trübung der Hornhaut sehr störend bemerkbar machen.

Beim Aufsetzen einer Sklerallinse muss diese mit unkonserverter Kochsalzlösung gefüllt und direkt von unten kommend aufgesetzt werden. Dabei beugt man sich nach vorn bis das Gesicht horizontal liegt, um die Linse im gefüllten Zustand in das Auge zu bringen. Sollte dabei Flüssigkeit heraus rinnen, entsteht unter der Sklerallinse unweigerlich eine Luftblase. Diese wird als mechanische Irritation wahrgenommen und die Sehschärfe ist

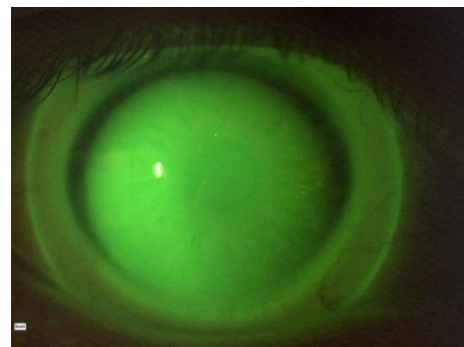
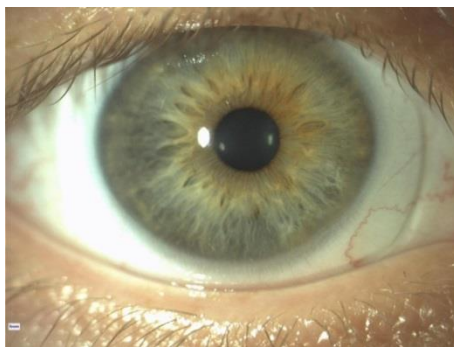nicht gegeben. In diesem Fall muss die Linse wieder entfernt und die Prozedur von neuem begonnen werden.

Das Absetzen dieser Contactlinse erfolgt mit einem Vollgummisauger. Dabei ist es wichtig, dass die Sklerallinse nur randnah angesaugt wird. Wird der Sauger zentral aufgesetzt, kann die Linse nicht vom dem Auge gelöst werden. Idealerweise blickt man sich mit gesenktem Blick und somit fast aufrechtem Kopf in einem liegenden Spiegel direkt ins Auge, zieht das Oberlid hoch, setzt den Sauger randnah oben auf die Sklerallinse und zieht nach oben und vorne.

Das Gleiche kann natürlich auch beim Ansaugen am unteren Rand zum Erfolg führen. Jedoch bleibt dabei das Oberlid auf der Linse und erzeugt einen unangenehmen Gegendruck, der das Entnehmen der Linse erschwert.

Die Anwendung der Sklerallinsen hat an Popularität gewonnen, weil schwierige Hornhautgeometrien einfach überbrückt werden können sowie die erreichbare Sehschärfe und vor allem der Tragekomfort sehr hoch sind. Wobei die klassischen Sklerallinsen mit Durchmesser 23 mm, die grössten aller Linsen, nur noch in wenigen Ländern angepasst werden. Sie sind heute noch in vielen Fällen aus Plexiglas (PMMA), das zwar sehr angenehm zu tragen ist, aber keine Sauerstoffdurchlässigkeit besitzt. Deshalb ist diese Art der Sklerallinsen im deutschsprachigen Raum sehr selten geworden. Der Trend geht in Richtung der sauerstoffdurchlässigen Minisklerallinsen.

Der Durchmesser dieser Linsen ist zwischen 14 mm und 18 mm. Sie können aus sehr hoch sauerstoffdurchlässigen Materialien erzeugt werden und sind in vielfältigen Geometrien verfügbar. Wie bei modernen Speziallinsen für Keratokonus und Keratoplastik üblich, sind ausser den rotationssymmetrischen Varianten auch diese in peripher-torischer, fronttorischer und multifokalen Versionen erhältlich.



Minisklerallinse mit 16 mm Durchmesser im normalen Licht links und im fluoreszierenden Licht rechts. Gut zu sehen ist die fast gesamte Überbrückung der Hornhaut (Bilder: G. Pöltner)

Bei der Anpassung muss nicht nur die Hornhauttopographie ermittelt werden, sondern auch das Corneoskleralprofil beachtet werden. Leider gibt es noch kein Topographiemesssystem, das Cornea und Sklera ausreichend gross genug ausmessen kann. Das bedeutet, dass der Messbereich der für Sklerallinsen notwendig wäre, ähnlich wie für Weichlinsen nicht gross genug ist. Hier muss mit der Erfahrung des Anpassers oder der Anpasserin und anderen Methoden weiter gegangen werden. Das beste Hilfsmittel ist, beim Einsetzen der mit unkonservierter Kochsalzlösung gefüllten Sklerallinse ein paar Tropfen Fluoreszein beizumengen. Mit Blaufilter im Beleuchtungsstrahlengang und Gelbfilter im Beobachtungsstrahlengang wird so der corneale Teil auf ausreichende Überbrückung der Linse kontrolliert. Der Abstand von Hornhautvorderfläche zur Contactlinsen-Rückfläche sollte 150 μm betragen. Ist die Überbrückung zu gross, wird aufgrund der immer dicker werdenden Tränenlinse die Sauerstoffdurchlässigkeit stark reduziert. Man muss bedenken, dass die Tränenflüssigkeit einen Sauerstoffdurchlässigkeitswert von $80 \cdot 10^{-9}$ barrers hat. Die für diese Linsen verwendeten Contactlinsen-Materialien haben DK/L-Werte von 100 bis $163 \cdot 10^{-9}$ barrers. Je grösser das Flüssigkeitsvolumen zwischen Sklerallinse und Hornhautvorderfläche ist, desto geringer ist die Wahrscheinlichkeit, dass die Flüssigkeit übersäuert.

Ist der Abstand zu gering, kann es zum Effekt des Hochsaugens der Hornhaut kommen. Es kann zu Bindehautfalten kommen, die über den Limbus bis auf die Hornhaut gesogen werden. Die gesamte Linse kann sich zu sehr ansaugen, was das Absetzen der Linse

erschwert. Ausserdem können dadurch am Rand der Cornea tiefe Neovaskularisationen (Gefässneubildungen) entstehen.

Durch die geringere Überbrückung steigt zwar die Sauerstoffdurchlässigkeit, aber auch die Wahrscheinlichkeit, dass es zur Übersäuerung der Flüssigkeit zwischen Linse und Auge kommt. Dies kann zu Epithelzelldefekten (Stippen) auf der Hornhaut und damit zu erhöhtem Infektionsrisiko führen.

Auf gar keinen Fall darf die Sklerallinse die Hornhaut berühren. Unter den Auflagestellen wird sich in Kürze ein Ödem (Aufquellen durch Wasser) bilden und die Cornea wird an diesen Stellen trüb.

Auch in der Sklera, also dort, wo die Linse wirklich aufliegen soll, gibt es unterschiedliche Auflagemethoden. Angestrebt wird eine möglichst gleichmässige Auflage. Dabei achtet man auf weisse, ausgebleichte (blanching) Stellen. Diese wären ein Zeichen von zu harter Auflage und die Gefahr besteht, dass conjunctivale Gefässe abgeklemmt werden. Bei zu harter Auflage im limbalen Bereich kann es auch dort zum Ödem und in der Folge zu Gefässneubildungen kommen.

4.3 Chirurgische Massnahmen

4.3.1 Lamelläre und perforierende Keratoplastik (Hornhauttransplantation)

Man unterscheidet zwischen lamellärer und perforierender Keratoplastik. Bei der lamellären Keratoplastik (LKP) wird der zentrale Anteil der Hornhaut bis zu einer bestimmten Tiefe durch Spendergewebe ersetzt; bei der perforierenden Keratoplastik (PKP) wird die Hornhaut in der ganzen Dicke ersetzt, d. h. das Auge wird während der Operation eröffnet.

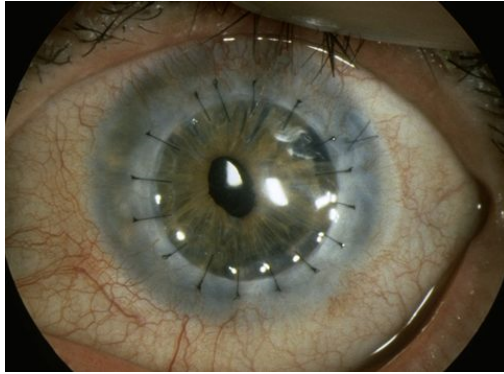
Eine neuere Operationstechnik ist die sogenannte tieflamelläre Keratoplastik: bei dieser Operation wird die Hornhaut Schicht um Schicht abgetragen, bis im Empfängerauge zentral nur noch das Endothel und die Descemet' Membran vorhanden sind. Auf die verbleibenden Schichten wird eine Spenderhornhaut ohne Endothel genäht. Technisch ist diese Operation sehr anspruchsvoll und ist nicht in allen Fällen möglich oder sinnvoll, hat aber für den Patienten mehrere Vorteile, v.a. die Erhaltung der eigenen Endothelschicht, die bei Keratokonus meist normal ist. Lamelläre Techniken sind der perforierenden Keratoplastik vorzuziehen, wenn die Hornhaut im Transplantatsbereich / Transplantatsareal nicht narbig verändert ist.

Spendergewebe

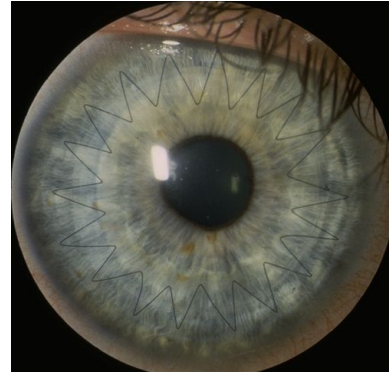
Sowohl bei der LKP, als auch bei der PKP handelt es sich um die Transplantation von menschlichem Gewebe. Daher werden die Spenderhornhäute strengen Qualitätskontrollen unterzogen. Diese beinhalten auch Serologien. Darunter versteht man Blutteste zum Ausschluss von Infektionen, z. B. HIV. Daraus ergibt sich eine fast 100%ige Sicherheit für den Empfänger. Bei positiven Tests oder in unklaren Fällen wird die Hornhaut nicht zur Transplantation frei gegeben. Die Spenderhornhaut wird, je nach Konservierungsmethode, bis zu vier Wochen in einer Augenbank aufbewahrt, so dass -im Gegensatz zu den Grossorgantransplantationen- die Operation in der Regel im Voraus geplant werden kann.

Operation

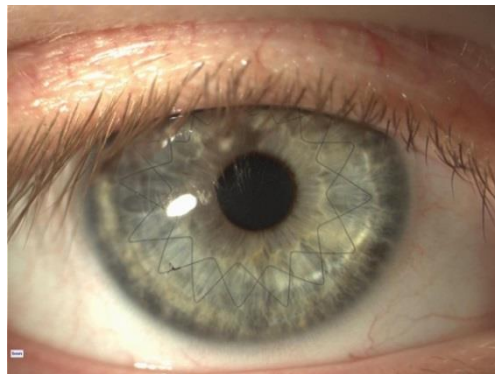
Sowohl die LKP als auch die PKP können in Lokalanästhesie (Spritzen ums Auge) oder in Vollnarkose durchgeführt werden, wobei die Vollnarkose für das Auge sicherer ist und daher bevorzugt wird. Die Operationsdauer beträgt für die LKP ca. 60 Minuten, für die PKP 30 Minuten, die Hospitalisationsdauer meist zirka drei Tage. Die Arbeitsunfähigkeit ist sehr unterschiedlich, für eine Bürotätigkeit muss man je nach Operationsverfahren und Heilungsverlauf mit einer ca. drei Wochen dauernden 100%igen Arbeitsunfähigkeit rechnen.



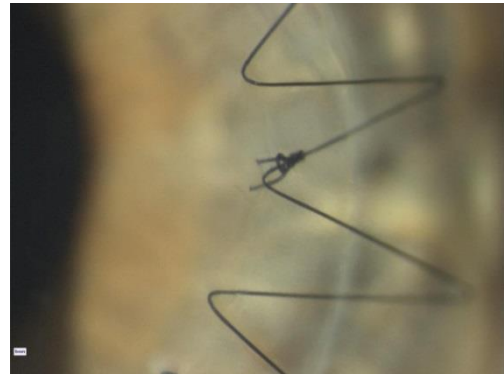Keratoplastik mit Einzelnähten. (Bild: G. Pöltner)



Keratoplastik mit durchgehender Naht. (Bild: G. Pöltner)



Keratoplastik mit Doppelnaht. (Bild: G. Pöltner)



Keratoplastik Nahtknopf. (Bild: G. Pöltner)

Postoperativer Verlauf

In der Regel müssen bis zur Nahtentfernung (bei LKP ca. 8 Monate, bei PKP ca. 11 -18 Monate) am operierten Auge Kortisontropfen appliziert werden. Diese Therapie wird individuell angepasst und dient der Vorbeugung von Abstossung des Spendergewebes. Anfänglich sind zusätzlich und vorbeugend antibiotische Tropfen erforderlich. Tabletten oder andere Augentropfen werden nur in speziellen Fällen verschrieben. Die Wunde der operierten Hornhaut ist sehr schwach und kann bei Gewalteinwirkung auf das Auge (z.B. Faustschlag, Ball gegen Auge) aufplatzen. Diese Vorsichtsmassnahme ist auch nach der Fadenentfernung zu beachten, da der Übergang zwischen Transplantat und eigener Hornhaut lebenslang eine gewisse Schwachstelle bleibt, die bei hoher mechanischer Belastung aufplatzen kann.

Da bei einer perforierenden Keratoplastik alle Nervenfasern durchtrennt werden und diese aus der Wirtshornhaut erst allmählich im Laufe des Heilungsprozesses in die Spenderhornhaut wachsen, besitzt das Transplantat eine reduzierte Sensibilität. Diese herabgesetzte Hornhautsensibilität bedeutet auch ein geringer ausgeprägtes Schmerzempfinden, z. B. bei Verletzungen oder entzündlichen Prozessen.

Abstossungen sind bei Hornhauttransplantaten, insbesondere nach Keratokonus, sehr selten. Sie treten meist im ersten Jahr nach der Operation auf, meistens wenn die kortisonhaltigen Augentropfen nicht zuverlässig appliziert werden.

Mögliche Komplikationen einer Hornhauttransplantation sind Glaukom (=Augendruck-erhöhung), Katarakt (=grauer Star) oder Infektionen.

Die "Lebensdauer" einer transplantierten Hornhaut ist für lamelläre Verfahren theoretisch unbegrenzt, für eine PKP beträgt sie durchschnittlich 10 - 25 Jahre. Eine erneute Transplantation (Re-PKP) ist möglich.

In den ersten Monaten nach dem Eingriff schwankt die Sehschärfe sehr stark. In ausgewählten Fällen können eine Brille oder Contactlinse auch bei vorhandenen Fäden angepasst werden. Nach der Fadenentfernung kann sich die benötigte Korrektur stark ändern, da sich die Zugverhältnisse auf die Hornhaut ohne Faden ändern.

Contactlinsenversorgung nach Keratoplastik

Nur ca. 2 - 4 % der Patienten mit Keratoplastik kommen ohne optische Korrektur aus. In 6 % der Fälle kann die notwendige optische Korrektur mit einer Brille ermöglicht werden. Oft treten hohe Astigmatismen und / oder unregelmässige Hornhautsituationen auf. Dann brauchen etwa 86 % der Keratokous-Patienten auch nach einer Keratoplastik eine Contactlinse, da mit einer Brillenkorrektur keine verträgliche oder ausreichend gute Sehqualität erreicht werden kann.

Für die Contactlinsenanpassung wird die Hornhautform anhand verschiedener Messmethoden so genau wie möglich erfasst. Eine gute Darstellung der vorherrschenden Hornhauttopographie gibt die Messung mit bildgebenden Verfahren. Je regelmässiger die Hornhautoberfläche ist, umso zuverlässiger sind die Messergebnisse. Allerdings kann wegen der gegebenen Irregularitäten im Übergangsbereich von Wirts- zur Spenderhornhaut, also im Nahtbereich, meist nur der Bereich des Transplantats ausgewertet werden. Jede Keratoplastik ist individuell zu betrachten, da die möglichen Formen der Hornhaut sehr unterschiedlich sein können.

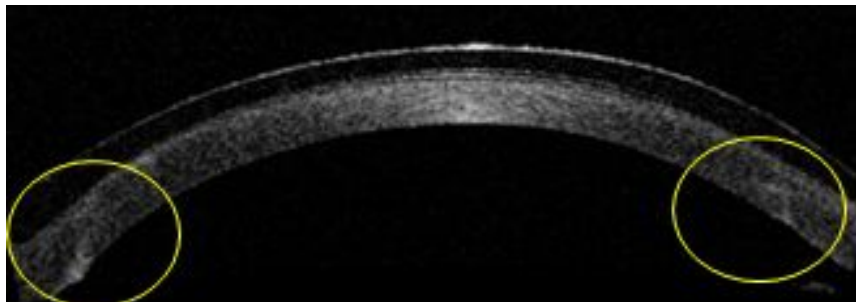
Bei der Anpassung mit formstabilen Contactlinsen ist es erforderlich, eine Contactlinse mit bekannten Parametern aufzusetzen, um dann das Zentrum, die Peripherie sowie die Übergangszone zu beurteilen. Stimmt dieses Bild mit der simulierten Version beim bildgebenden Verfahren überein, so kann das die weitere Anpassung verkürzen. Aufgrund dieser Beurteilungen kann auf eine passendere Geometrie hingearbeitet werden. Die prinzipiellen Schritte der Anpassung unterscheiden sich kaum von dem unter 4.2.5 beschriebenen Vorgehen.

Grundsätzlich kann die Contactlinse kleiner als das Transplantat sein, darf jedoch kein Störfaktor für den Nahtbereich sein. Ist die Contactlinse grösser als die Keratoplastik, soll die Contactlinse den Nahtbereich überbrücken, auf gute Beweglichkeit und somit Unterspülung mit Tränenfilm ist besonders zu achten. Contactlinsen zur Versorgung einer Keratoplastik sind fast immer Spezialanfertigungen und Unikate, um den besonderen Gegebenheiten gerecht zu werden.

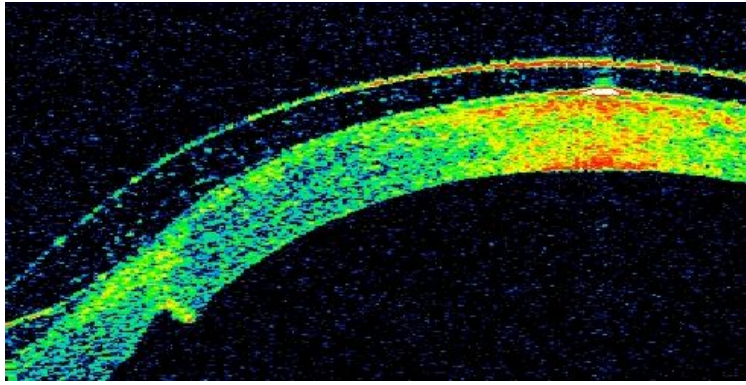
Bei jeder Anpassung ist zu beachten, dass die Contactlinse mechanisch und metabolisch gut verträglich ist.

Wegen der oftmals grossen Unregelmässigkeit und des hohen Sauerstoffbedarfs der Hornhaut, im Speziellen des Transplantats, sind weiche, hydrogele Contactlinsen meist nicht indiziert.

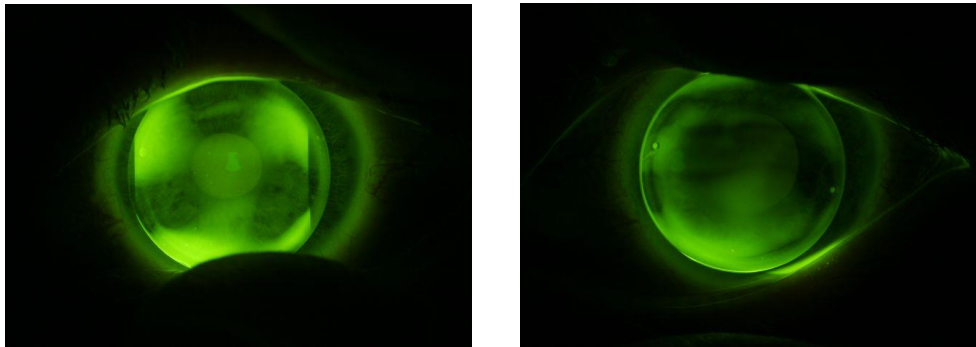
In seltenen Fällen ist eine operative Korrektur der Krümmung nötig, um eine Contactlinse anpassen zu können oder wenn eine absolute Contactlinsen-Unverträglichkeit besteht.



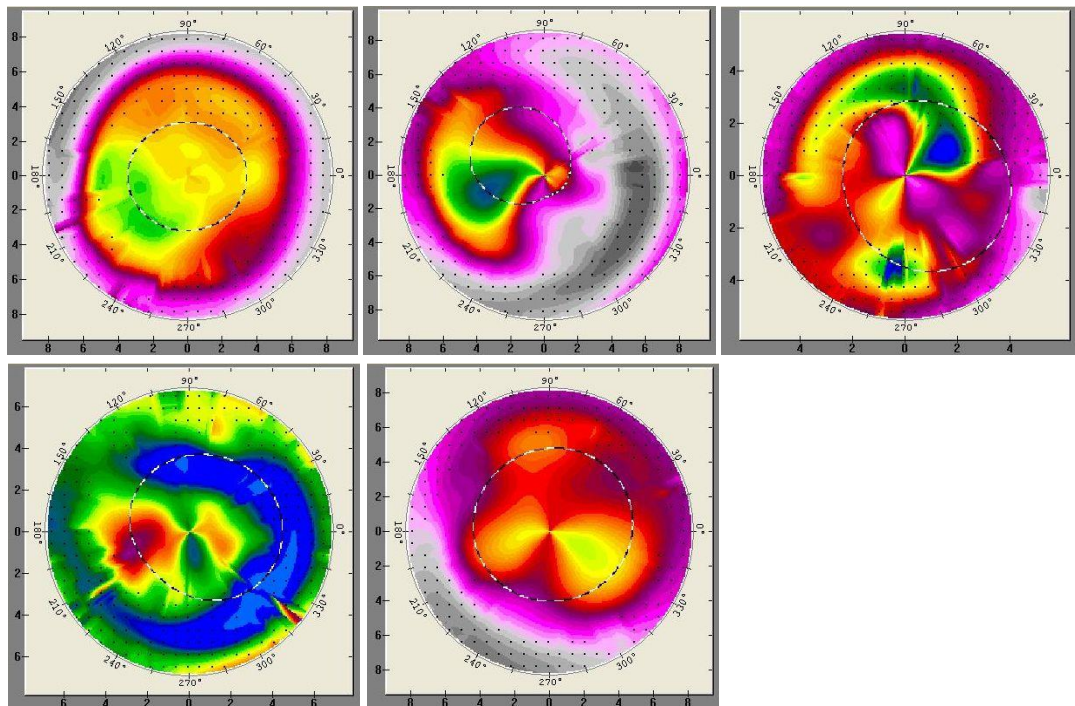
OCT - Aufnahme einer Keratoplastik mit Contactlinse. In den eingezeichneten Ringen ist die Operationsnarbe zwischen dem Hornhauttransplantat und der Wirtshornhaut sichtbar. (Bild: G. Pöltner)



OCT - Aufnahme einer Keratoplastik mit Contactlinse. Bei der Anschlussstelle von Hornhauttransplantat und Wirtshornhaut ist durch die ungleichen Dicken eine Stufe sichtbar. (Bild: G. Pöltner)



Formstabile, torische Contactlinsen auf PKP bei Betrachtung mit Fluoreszein. (Bilder: R. Eschmann / L. Neuweiler)



Hornhaut-Topographien nach perforierender Keratoplastik in unterschiedlichster Ausprägung der Hornhautoberfläche. Diese kann relativ symmetrisch sein, in den meisten Fällen liegt allerdings ein asymmetrisches und irreguläres Bild vor. (Bilder R. Eschmann / L. Neuweiler)

4.3.2 Intracorneale Ringsegmente (ICR)

Mit der Implantation von intracornealen Ringsegmenten (s. Abschnitt 1.3.4) wird versucht, die Hornhaut abzuflachen und somit die Kurzsichtigkeit und die irreguläre Verkrümmung zu mindern. Obwohl in den meisten Fällen sowohl unkorrigiert, als auch mit

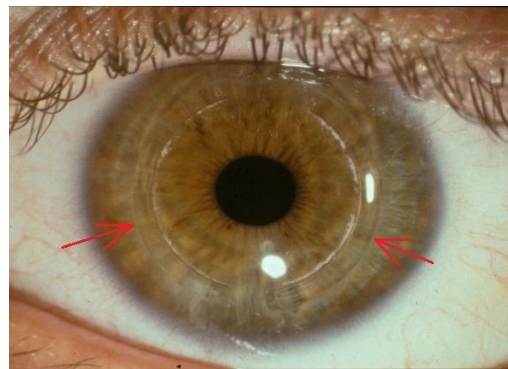
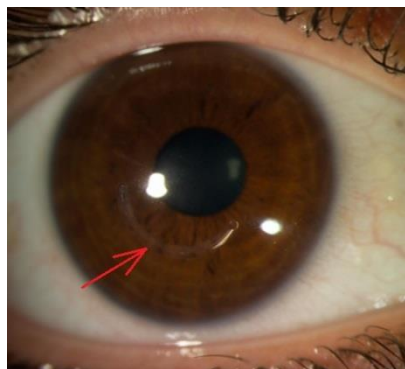
Brillenkorrektur, die Sehschärfe besser wird, muss nach dieser Operation in vielen Fällen eine Contactlinse angepasst werden. Die Verträglichkeit der Contactlinse wird aber deutlich verbessert. Die Operation ist sinnvoll, wenn die Contactlinsen nicht mehr anpassbar sind und sonst eine Hornhauttransplantation angezeigt wäre. Im Falle von zentralen Hornhautnarben ist diese Operation nutzlos.

Die Operation erfolgt in Lokalanästhesie. Die Präparation eines cornealen Tunnels kann mit speziellen Instrumenten oder mit einem Femtosekunden-Laser erfolgen. Je nach Ausprägung des Keratokonus werden ein oder zwei Ringsegmente in den Tunnel geschoben. Die Resultate (bis zu 7 Jahre publiziert) sind gut: verbesserte Contactlinsenverträglichkeit, keine Sehverschlechterung. Nach der Operation verändert sich die Topographie und erst nach 4 bis 6 Monaten kann man den erzielten Effekt beobachten. Dank der verbesserten Verträglichkeit der Contactlinsen kann mit dieser Operation der Zeitpunkt einer allfälligen Transplantation verschoben werden. Die ICR-Implantation wird in der Schweiz von den Krankenkassen im Fall einer Contactlinsenunverträglichkeit und ungenügender Brillensehschärfe übernommen.

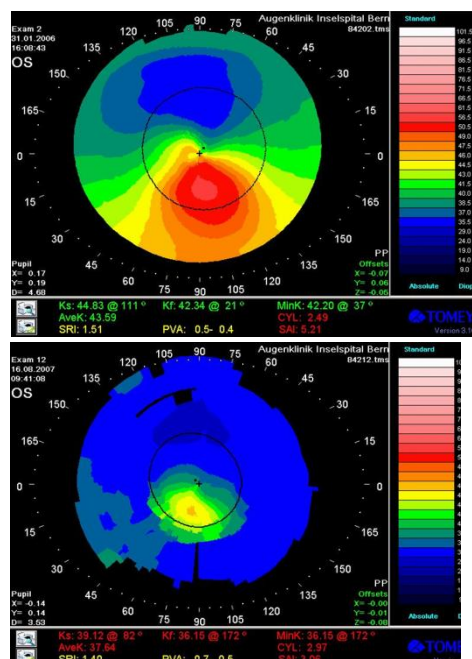
Contactlinsenversorgung nach Implantation von ICR

Nach dem Eingriff wird die Hornhaut in der Regel flacher und damit der Keratokonus weniger steil. Es bleibt aber auch anschliessend die Situation einer Anpassung bei Keratokonus, wie unter 4.1 und 4.2 beschrieben, bestehen. Wurde vor dem Eingriff eine Contactlinse getragen, muss die Anpassung sehr wahrscheinlich geändert und den neuen Gegebenheiten angepasst werden.

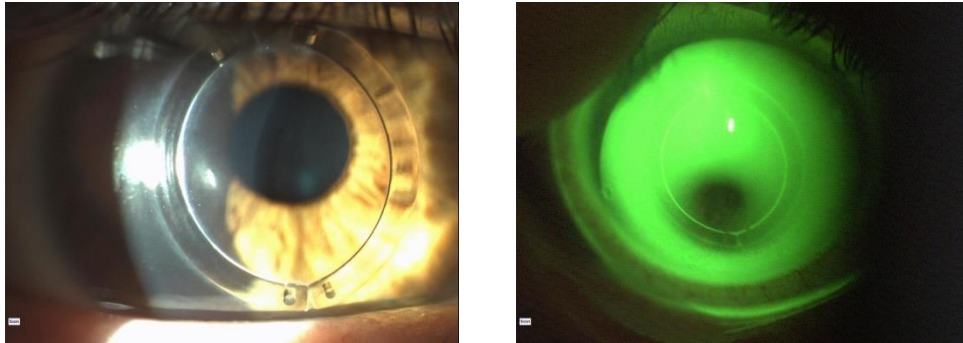
Der Zeitpunkt des Beginns einer Contactlinsenanpassung nach dem Eingriff ist mit dem behandelnden Ophthalmologen zu besprechen.



Keratokoni nach Implantation von Ringsegmenten in die Hornhaut (Bilder: zvg)



Bleibt zentral eine Irregularität übrig, die mit einer Brille nicht korrigiert werden kann, kann man auch über ICR-Segmente eine Contactlinse anpassen. Gut dazu eignen sich Minisklerallinsen. Durch die Ringsegmente bekommt der Kegel des Keratokonus in der mittleren Peripherie eine Art Ausstülpung, die die Anpassung einer üblichen Keratokonulinse schwierig macht. Die Auflage in diesem Bereich könnte zu Scheuerstellen führen. Die Überbrückung der gesamten Hornhaut ist das Mittel der Wahl, und diese erreicht man am leichtesten mit einer Minisklerallinse, wie im Beispiel unten gezeigt.



Keratokonius mit ICR. Die Ringe wurden dezentriert, um die Irregularität des nach unten dezentrierten Apex besser reduzieren zu können. Der Restastigmatismus und die eigentliche Stärke werden mit einer Minisklerallinse korrigiert (Fluoreszeinbild). (Bilder: G. Pöltner)

4.3.3 Crosslinking (UV-Vernetzung der Kollagenfasern der Hornhaut)

Die UV-Vernetzung ist ein photochemischer Prozess, um eine mechanische Stabilisierung der Hornhaut zu erzielen und daher ein weiteres Voranschreiten des Keratokonus zu verhindern. Das Verfahren der Kollagenvernetzung wird bereits seit vielen Jahren in anderen Bereichen, wie der Herzchirurgie, HNO oder der Orthopädie, eingesetzt. Zur Verfestigung der Hornhaut bei Keratokonius wird diese Methode seit 1998 angewendet.

Dabei wird unter Tropfenanästhesie die Epithelschicht der Hornhaut über einen Durchmesser von ca. 9 mm abgetragen (Abrasio). Anschliessend werden Riboflavin-Tropfen (Vitamin B2) verabreicht und der abradierte Bereich anschliessend mit UV-A-Licht beleuchtet. Das UV-A Licht aktiviert das Riboflavin, und es resultiert eine chemische Quervernetzung der Kollagenfasern in der Hornhaut, die zu einer besseren Stabilisierung und Steifigkeit der Hornhaut führt. Während der UV-A Beleuchtung wird weiterhin Riboflavin getropft. Bei einer einzelnen Behandlung kann die Hornhautstabilität um 300% gesteigert werden.

Die Operation ist geeignet, um nicht allzu fortgeschrittene Keratokoniusformen, die nicht stabil sind und weiter fortschreiten, zu behandeln und damit eine Progredienz zu vermindern bzw. zu verhindern. Um eine Schädigung der hinteren Hornhaut, dem Endothel, zu vermeiden, sollte die Hornhaut eine Mindestdicke von 400 µm aufweisen, dies wird während der Operation durch eine Hornhautdickenmessung (Pachymetrie) geprüft. Wenn die Hornhaut zu dünn ist, kann durch spezielle Augentropfen ein Quellen der Hornhaut und damit meist eine ausreichende Dicke erreicht werden.

Mit Crosslinking wird eine Stabilisierung der Befunde erreicht und keine Heilung des Keratokonius (vor allem eine stabilisierende Massnahme). Laut der bisher veröffentlichten Beobachtungsstudien wurde bei fast allen behandelten Patienten ein Progressionsstopp mit geringer Komplikationsrate dokumentiert. Nach der Therapie kann im Einzelfall eine leichte Verbesserung des Visus und/oder Abflachung der zentralen Hornhautradien beobachtet werden.

Da es beim Crosslinking zur Stabilisation der Hornhautsituation kommt, bleibt weiterhin ein Keratokonius bestehen und damit auch die Notwendigkeit, die optimale Korrektur anhand von Brille und/oder Contactlinse zu erreichen.

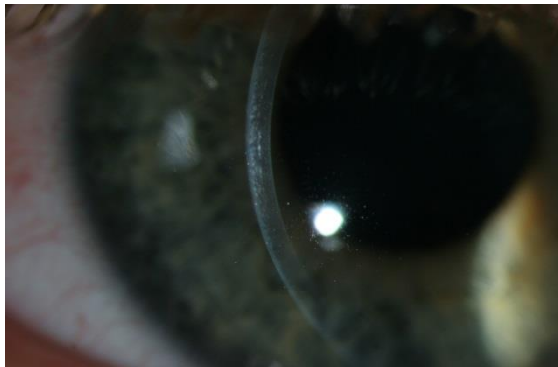
Diese Behandlungsmethode bei Keratokonius ist recht gut dokumentiert. Es sind 10 Jahresdaten publiziert und weltweit mehrere Tausend Augen behandelt worden. Das Crosslinking ist bei älteren Patienten in der Regel nicht mehr notwendig/sinnvoll, da im Laufe der Jahre eine natürliche, altersbedingte Vernetzung der Kollagenfasern stattfindet. Bei

stabilen Keratokoni ist anzunehmen, dass es zu einer natürlichen Versteifung gekommen ist. Das Crosslinking wird von den Krankenkassen bislang nicht übernommen.

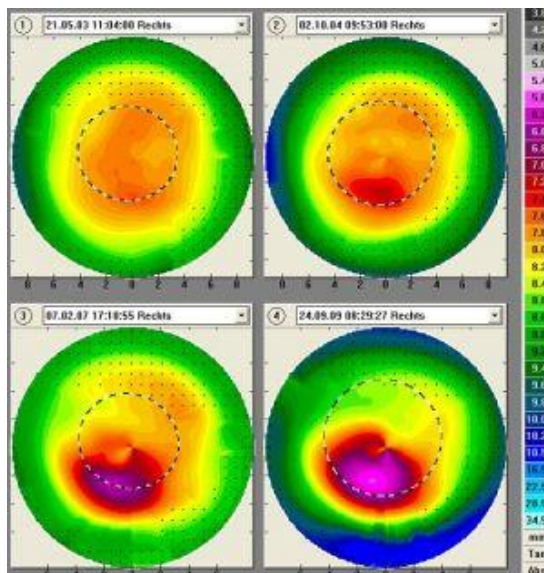
Es ist möglich, die Implantation von ICRs und Crosslinking zu kombinieren. Die Kombination Crosslinking und Behandlung mit dem Excimer Laser ist noch experimentell.

Mögliche Symptome / Komplikationen nach Crosslinking

- Schmerzen (bis das Hornhautepithel wieder geschlossen ist, meist innerhalb von wenigen Tagen)
- Rote Augen (postoperativ können die Augen in den ersten Wochen gerötet sein)
- Fremdkörpergefühl (Kratzen, Beissen, Brennen kann während 6-8 Wochen andauern)
- Verschwommenes Sehen (in den ersten 6-8 Wochen postoperativ)
- Erhöhte Blendempfindlichkeit (Ausprägung in den ersten postoperativen Wochen)
- Erhöhtes Entzündungsrisiko während der Epithelheilung
- Sub-epitheliale Trübungen / Haze, bestehen bis zu 6 Monate nach der Behandlung
- Reduktion der Kontrastempfindlichkeit
- Allgemein unscharfes Sehen (das Sehen erholt sich in den ersten Wochen und Monaten nach der Operation; dann wird bei komplikationsfreiem Verlauf in aller Regel die Sehschärfe wie vor der Operation erreicht).



*Sub-epitheliale Trübungen / Haze, im Spaltlicht links, in der vorderen Hornhaut liegend, erkennbar
(Bild: R. Eschmann / L. Neuweiler)*



*Hornhauttopographie bei Progredienz eines Keratokonus. Die erste Aufnahme oben links ist vom 21.05.2003, oben rechts die zweite Aufnahme vom 02.10.2004, die Dritte unten links vom 07.02.2007, die Vierte vom 24.09.2009. Mit Crosslinking eröffnet sich die Möglichkeit den „Status quo“ zu erhalten und ein weiteres Vanschieben des Keratokonus zu verhindern.
(Bilder R. Eschmann)*



*Kurzfilm über die Verfahrenstechnik bei Crosslinking, zur Verfügung gestellt von Frau Prof. Dr. med. Beatrice Früh, Universitäts-Augenklinik Inselspital Bern
Zum Abspielen des Films bitte die separate Videodatei auf dem Datenträger öffnen.*

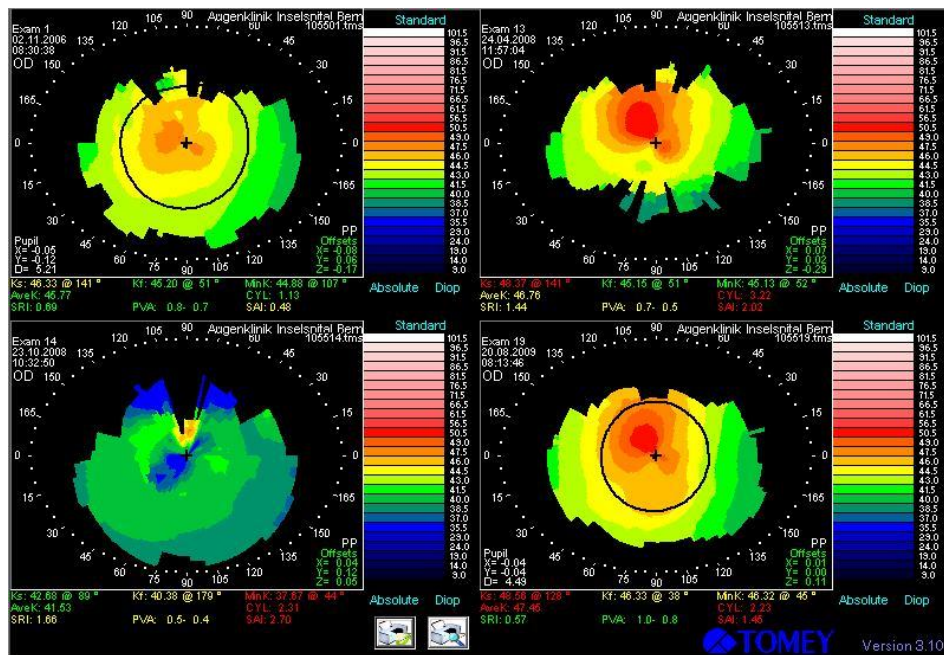
Zum Film: Nachfolgend die einzelnen Schritte beim Ablauf von Crosslinking

- Präparation der Auges mit Lidsperre
- Spülen mit Betadine (Antiseptika)
- Spülen mit BSS-Lösung
- Abrasion des Epithels
- Spülen mit BSS-Lösung
- Abtupfen der Flüssigkeit
- Auftropfen von Riboflavin (Vitamin B2)
- Kontrolle mit Handspaltlampe
- Bestrahlung mit UV-A
- Verbandlinsen werden nicht mehr angewendet
- Entfernen der Lidsperre
- Auftropfen von Antibiotikum

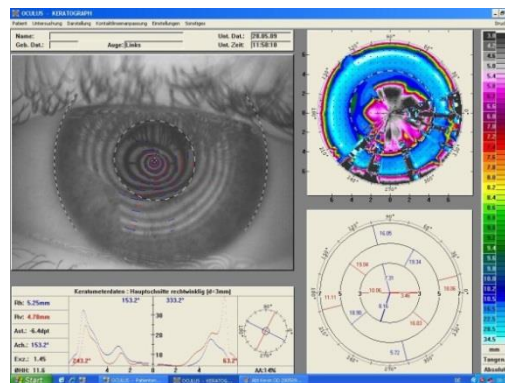
Contactlinsenversorgung nach Crosslinking

Da es sich bei Crosslinking nicht um einen therapeutischen Eingriff handelt, behält die Hornhaut nach der UV-Vernetzung die Form eines Keratokonus. Diesem Umstand muss bei der Contactlinsenanpassung entsprechend Rechnung getragen werden, wie unter 4.1 und 4.2 beschrieben. Dabei sollte berücksichtigt werden, dass das behandelte Auge trockener sein kann und die äusserste Hornhautschicht, das Epithel, grossflächig abradert wurde und deshalb nach minimaler Belastung verlangt.

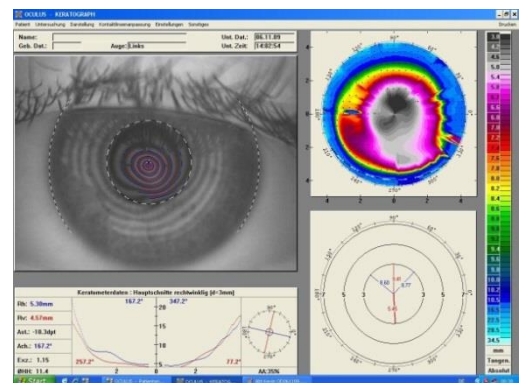
Der Zeitpunkt des Beginns einer Contactlinsenanpassung nach dem Eingriff ist mit dem behandelnden Ophthalmologen zu besprechen. In der Regel ist 2 Monate nach dem Crosslinking das Tragen von bereits vorhandenen Contactlinsen wieder möglich. Für eine Neuversorgung empfiehlt es sich, 4 Monate abzuwarten. Die Kontrollen der Contactlinsen auf Sitz und Funktion sind in der ersten Zeit relativ engmaschig, da es noch zu Veränderungen der Hornhauttopographie und damit den Anforderungen an den Linsensitz kommen kann. In einzelnen Fällen sind mehrere Anpassungen der CL-Geometrie innerhalb eines Jahres erforderlich.



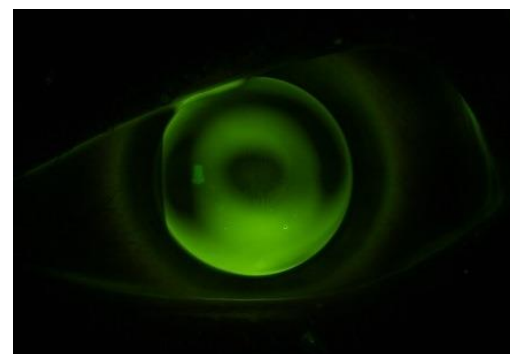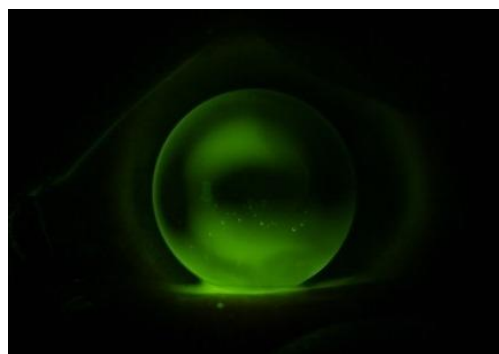
Die Hornhauttopographie vor Crosslinking (obere 2 Bilder) zeigt eine deutliche Progression der Erkrankung, die Hornhaut ist steiler und stärker astigmatisch geworden. Einen Monat nach Crosslinking (unten links) ist die Hornhaut noch unregelmässig. Ein Jahr nach Crosslinking (unten rechts) ist die Topographie wie vor dem Eingriff, d. h. man hat die Progression stoppen können. (Bilder B. Früh)



Hornhauttopographie 2 Monate nach Crosslinking



Gleiches Auge 7 Monate nach Crosslinking

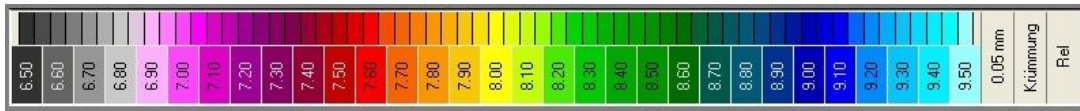


CL Sitz der Neuanpassung nach Crosslinking dieses Auges bei Betrachtung mit Fluoreszein. (Bilder: R. Eschmann / L. Neuweiler)

Sitz derselben CL nach 7 Monaten

5. Bildgebende Verfahren – was können diese aussagen?

Die heute gängigen Geräte für bildgebende Verfahren sind der Videokeratograph und die Scheimpflugkamera, sowie mit aktuell noch geringerer praktischer Bedeutung, der Optische Kohärenztomograph (OCT). Mit diesen Geräten lässt sich die Topographie (= Ortsbeschreibung) der Hornhaut erfassen und darstellen. Zur zweidimensionalen Darstellung der Hornhaut-Wölbung auf Papier oder am Bildschirm werden unterschiedliche Farben verwendet. Die Charakteristik der Wölbung der Hornhaut am jeweiligen Ort ist einem Farbton zugeordnet. Die Krümmungsänderungen werden in kontinuierlichen Farbton-Abfolgen angezeigt.



Zu jeder Topografie zeigt eine Skala, welcher Farbton dem jeweiligen Krümmungsradius zugeordnet ist. Die Farbton-Abfolge dieser Skala zeigt Änderungsschritte des Hornhaut-Krümmungsradius in Schritten von 0,05 mm.

(Bild: R. Eschmann / L. Neuweiler)

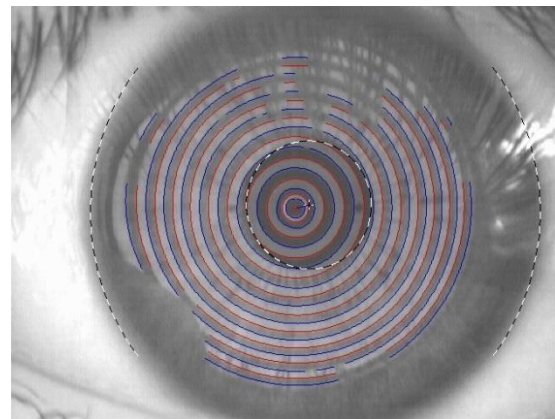
Videokeratograph

Bei der Vermessung der Hornhautoberfläche mit dem Videokeratographen wird eine Placido-Scheibe auf die Cornea projiziert und das Spiegelbild anhand eines Rechenprogramms ausgewertet. Bereiche, die durch Schatten, Ober- und/oder Unterlid verdeckt sind, können nicht gemessen werden und reduzieren die Menge an auswertbaren Messpunkten. Durch die verwertbaren Ergebnisse können solche Blind-Bereiche extrapoliert werden. Auf Trübungen und Hornhautnarben kann teilweise kein Reflexbild der Placido-Scheibe erzeugt werden und dadurch auch nicht verwertet werden. Je höher der Auswertequotient, desto sicherer und genauer ist die Messung. Das maximale Messfenster hat einen Durchmesser von ca. 8,0 mm.



Das Keratoskop nach Placido ist eine flache Scheibe mit abwechselnd schwarzen und weissen Ringen. Das Abbild dieser Scheibe auf der Hornhaut wird durch ein kleines Loch im Zentrum beobachtet und beurteilt.

(Bild: R. Eschmann / L. Neuweiler)

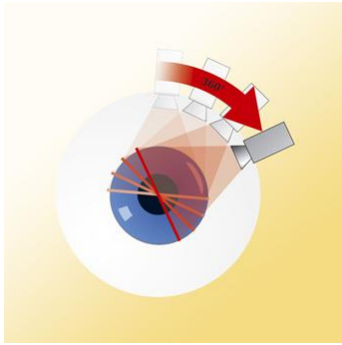


Gleichmässiges Abbild der Placido-Scheibe eines Keratometers auf regulärer Hornhaut. Die für die Topographie vom Rechner erfassten und ausgewerteten Linien sind farbig markiert.

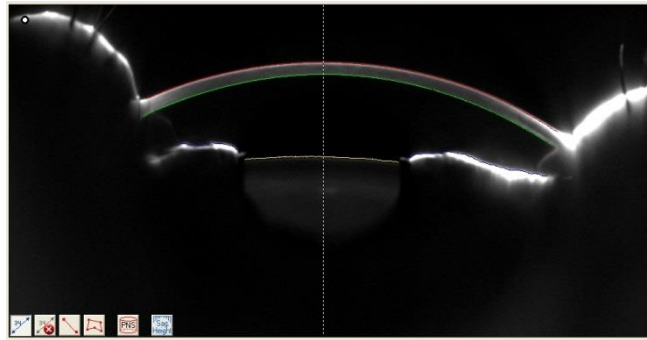
(Bild: R. Eschmann / L. Neuweiler)

Scheimpflugkamera

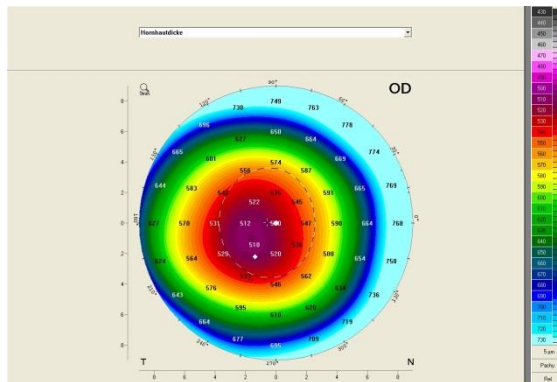
Die Scheimpflugkamera erfasst bis zu 50 Schnittbilder des vorderen Augenabschnittes in der Ebene der optischen Achse des Auges. Die Einhaltung des Scheimpflug-Prinzips erlaubt eine scharfe Abbildung der Schnittbilder von der Hornhautoberfläche bis und mit der Augenlinse. Für die Aufnahmen drehen sich das Spaltlicht und die Kamera synchron um die optische Achse des Auges. Eine zweite Kamera erfasst und korrigiert allfällige Bewegungen des Auges. Die Software errechnet mit „Ray Tracing“-Technologie die Grenzflächen der Hornhaut und der Vorderkammer aller Segmente (Schnittbilder) und erstellt somit ein 3D-Modell. Der auswertbare Bereich hat einen Durchmesser von bis zu 12,0 mm. Im Gegensatz zum vorgängig erwähnten Placido-Prinzip erhält man vom Zentrum der Hornhaut die grösste Datenmenge und somit die grösste Messsicherheit. Zusätzlich kann mit dem Scheimpflug-Verfahren der Flächenverlauf der Hornhaurückfläche, die Hornhaut-Dicke über die gesamte Fläche sowie eine Beurteilung der Licht-Transparenz der Hornhaut dargestellt werden. Die ebenfalls zur Verfügung gestellten Messwerte der Augenvorderkammer und der Augenlinse sind für den Contactlinsen-Anpasser von geringer Bedeutung.



Schema: Erfassen der Schnittbilder mit der Scheimpflugkamera.
(Bild: Oculus)



Vertikales Schnittbild, das Oberlid ist links, das Unterlid rechts erkennbar. Die Hornhautvorderfläche ist rot, die -rückfläche grün markiert. (Bild: R. Eschmann / L. Neuweiler)



Die Hornhaut-Dicke kann über die ganze Fläche bestimmt und mit verschiedenen Farben dargestellt werden. Die hier gezeigte Dickenzunahme von 510 Mikrometern im Zentrum zu über 700 Mikrometern in der peripheren Hornhaut stellt einen normalen Verlauf dar.
(Bild: L. Neuweiler)

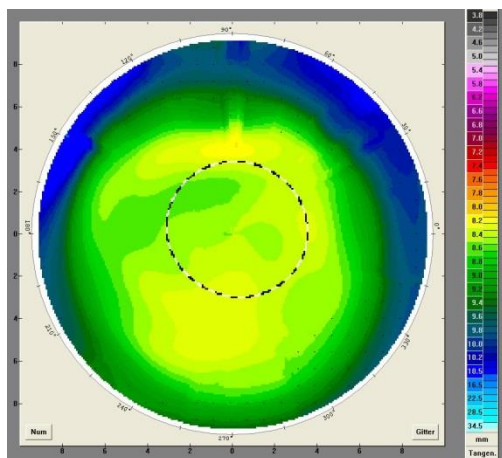
Optische Kohärenztomografie (OCT)

Die optische Kohärenztomografie des vorderen Augenabschnittes liefert hochauflösende Schnittbilder, die sich beliebig vermessen lassen. In der Regel erfolgt automatisch eine vollständige Biometrie der vorderen Abschnitte, man erhält die Hornhautdicke, die Vorderkammertiefe, den Kammerwinkel und die Linsendicke.

Für Studienzwecke und gelegentlich bei der Anpassung von Sklerallinsen, kann die beliebige Vermessung von Strecken und Winkeln hilfreich sein. Daher haben diese Geräte für die tägliche Praxis des Contactlinsen-Anpassers noch eine vergleichsweise geringe Bedeutung.

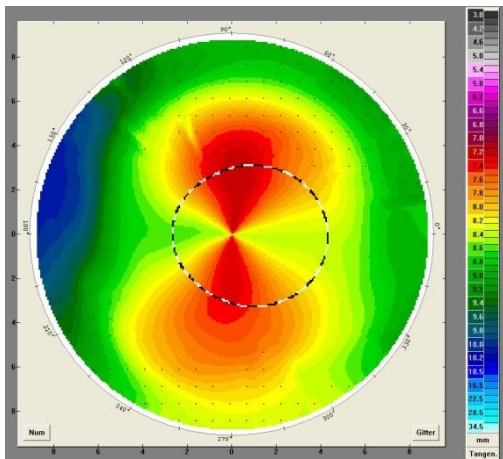
Die Zukunft der genauen Vermessung der Hornhaut und der Simulation von Contactlinsen aller Art könnte eventuell bei den Hornhaut OCT's liegen. Nach heutigem Stand der Technik sind die Messbereiche jedoch noch zu klein und die Berechnungssoftware für die Contactlinsen-Anpassung fehlt.

5.1 Sphärische Hornhaut

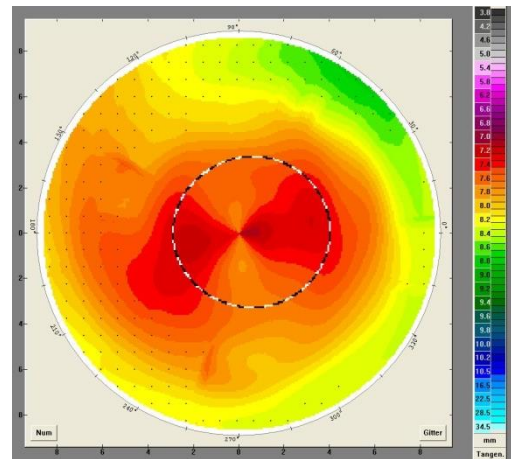


Kennzeichnend bei dieser Darstellung einer sphärischen Hornhautvorderfläche ist die annähernd gleiche Krümmung in den unterschiedlichen Hornhautmeridianen. Zur Peripherie hin werden die Radien grösser, was einen asphärischen Verlauf anzeigt.
(Bild: R. Eschmann)

5.2 Regulärer Astigmatismus

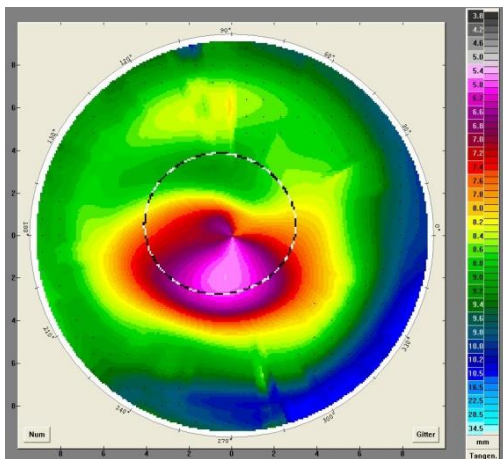


Astigmatismus rectus
Hier befindet sich der flachere Hauptschnitt in ca. 0° und genau senkrecht dazu der steilere Radius
(Bild: R. Eschmann)

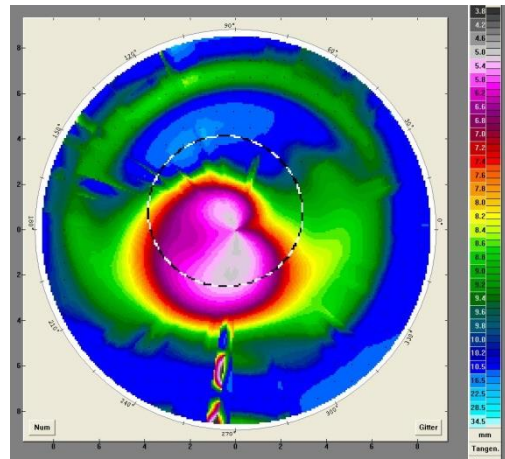


Astigmatismus inversus
Ungefähr in der Horizontalen ist die Hornhaut stärker gekrümmt als in der Vertikalen
(Bild: R. Eschmann)

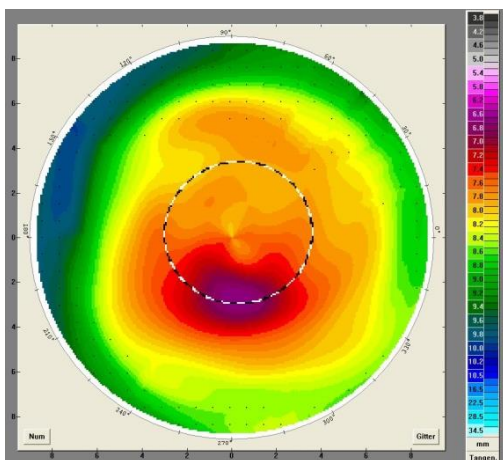
5.3 Unregelmässiger Astigmatismus – Keratokonus (KK)



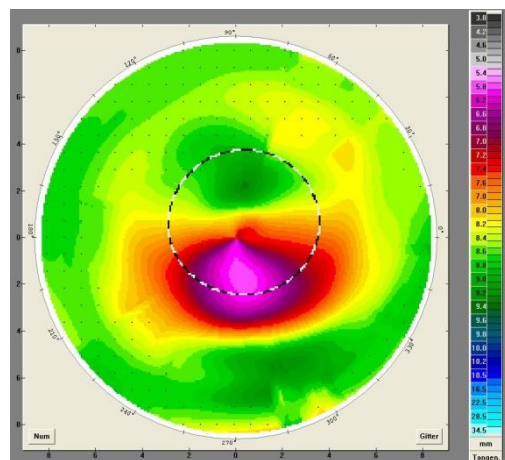
Progredienz Keratokonus am rechten Auge
Aufnahme vom 23.07.2003
(Bild: R. Eschmann)



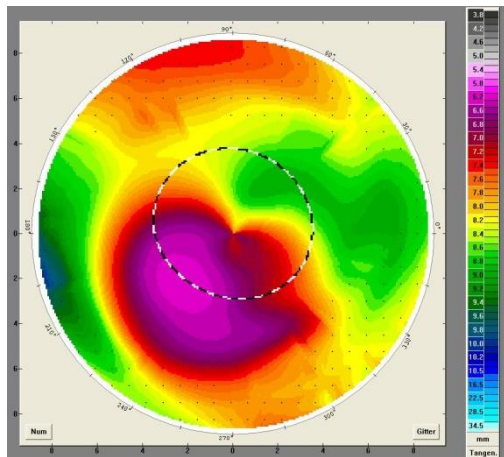
Aufnahme vom 11.05.2005
(Bild: R. Eschmann)



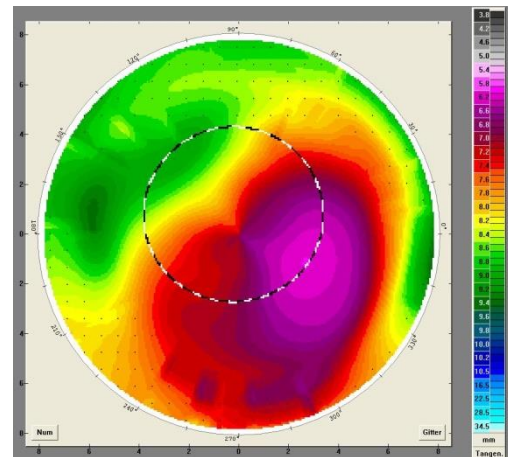
Progredienz Keratokonus am linken Auge
Aufnahme vom 23.07.2003
(Bild: R. Eschmann)



Aufnahme vom 11.05.2005
(Bild: R. Eschmann)



Keratokonius am rechten Auge temporal-inferior
(Bild: R. Eschmann)


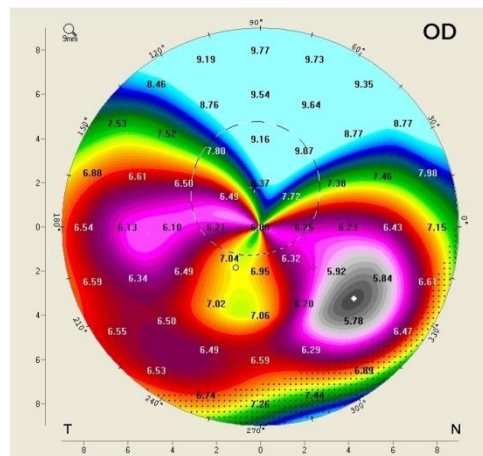


Keratokonius am linken Auge temporal-inferior
(Bild: R. Eschmann)

Die Positionen des Keratokonius OD zu OS sind sehr häufig spiegelverkehrt, d.h. bilateral temporal, nasal oder inferior.

Bei Progredienz des Keratokonius versteilen sich die zentralen Hornhautradialen und die Exzentrizität nimmt zu. Keratokonien können mittig oder dezentriert sein. Der verdünnte Hornhautbereich befindet sich am Apex.

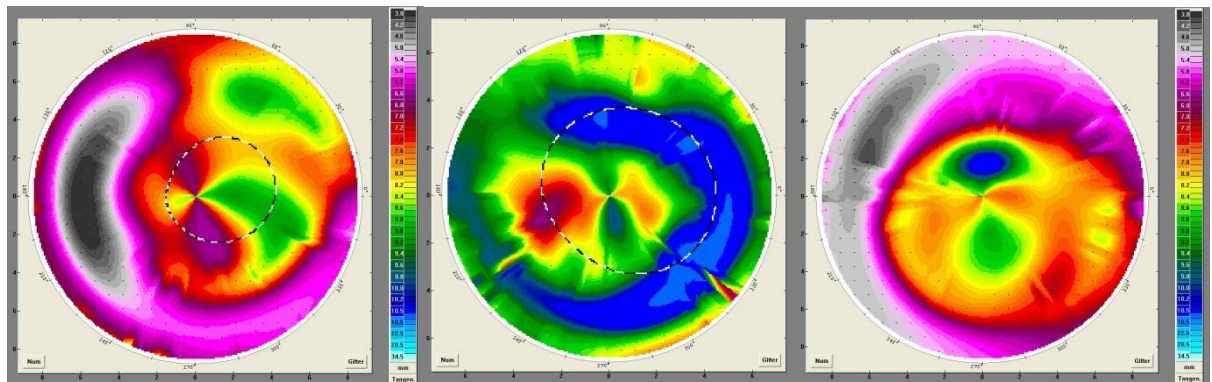
5.4 Pellucide marginale Degeneration (PMD)



Scheimpflugbild, Schnittbild durch eine Hornhaut mit PMD (oben).
Topographische Auswertung aller Scheimpflugbilder zeigen das „Kissing Bird“ Muster (links)
(Bilder: R. Eschmann / L. Neuweiler)

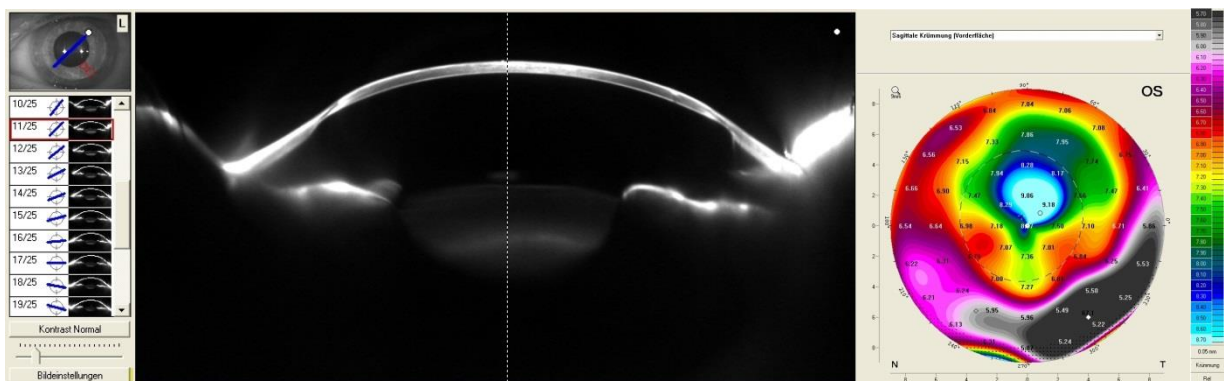
Dies ist eine besondere Form der Hornhautveränderungen, gehört jedoch auch zu den Ektasien. Die Hornhautradialen werden von oben kommend kleiner, wobei die steile Hornhautpartie unten relativ peripher liegt (siehe Abbildung oben). Die dünnste Hornhautstelle befindet sich unterhalb des Apex. Die Veränderung kann sich bogenförmig von ca. 17:00 bis ca. 19:00 Uhr ausdehnen. Charakteristisch ist das beinahe achsensymmetrische Bild (kissing birds) bei der Vermessung mit bildgebenden Verfahren.

5.5 Unregelmässige HH – Nach perforierender Keratoplastik (PKP)



Video-Keratographien unterschiedlicher Hornhäute nach PKP, die unterschiedliche Hornhautformen wiedergeben. (Bilder: R. Eschmann)

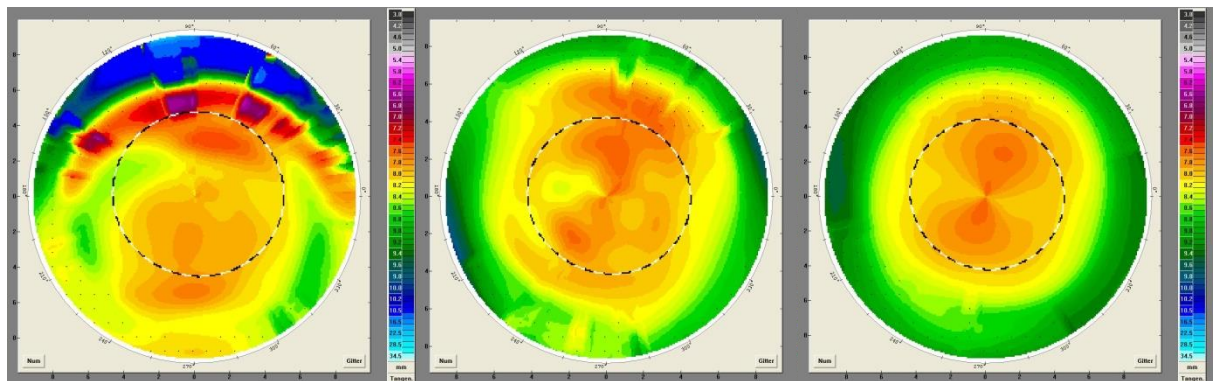
Nach einer perforierenden Keratoplastik folgt die Hornhautform meist nicht mehr den ursprünglichen Gegebenheiten, sondern kann verschiedene Charakteristika besitzen.



Links: Scheimpflug-Bild 11 in der Achslage 45°, aus der Serie von 25 Bildern, zeigt eine deutliche Formänderung der Hornhaut im Bereich des Übergangs vom Transplant zur Wirtshornhaut. Rechts: Die 25 Scheimpflugbilder dieser Hornhaut vom Rechner als sagittale Krümmungsradien in verschiedenen Farben dargestellt. (Bilder: L. Neuweiler)

5.6 Spectacle blur

Formstabile und bis zu einem gewissen Grad auch weiche Contactlinsen, können die Hornhautform verändern. Dies wird bei der Orthokeratologie (siehe Seite 42) gezielt angestrebt. Die nicht vorgesehenen Veränderungen sind reversibel, können den Sehkomfort mit Brille, nach dem Absetzen der Contactlinsen, jedoch ungünstig beeinflussen. Durch Optimieren der Contactlinsen-Geometrie kann dieses Phänomen, der sogenannte „Spectacle Blur“, günstig beeinflusst werden.

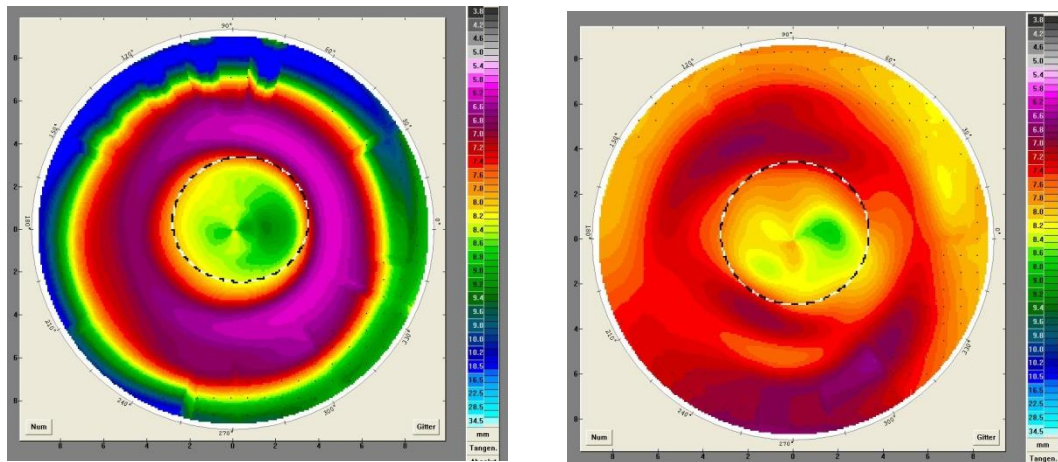


Nach Absetzen einer, während längerer Zeit so getragenen, nach unten verschoben sitzenden, formstabilen Contactlinse, zeigt sich die Hornhaut verformt. (Bilder: R. Eschmann)

Nach 2 Tagen ohne Contactlinse hat sich die Hornhaut, wieder weitgehend in ihre ursprüngliche Form begeben

Bei der Kontrolle nach 1 Woche CL-Karenz ist die Hornhautoberfläche wieder regulär. Es zeigt sich ein Astigmatismus rectus.

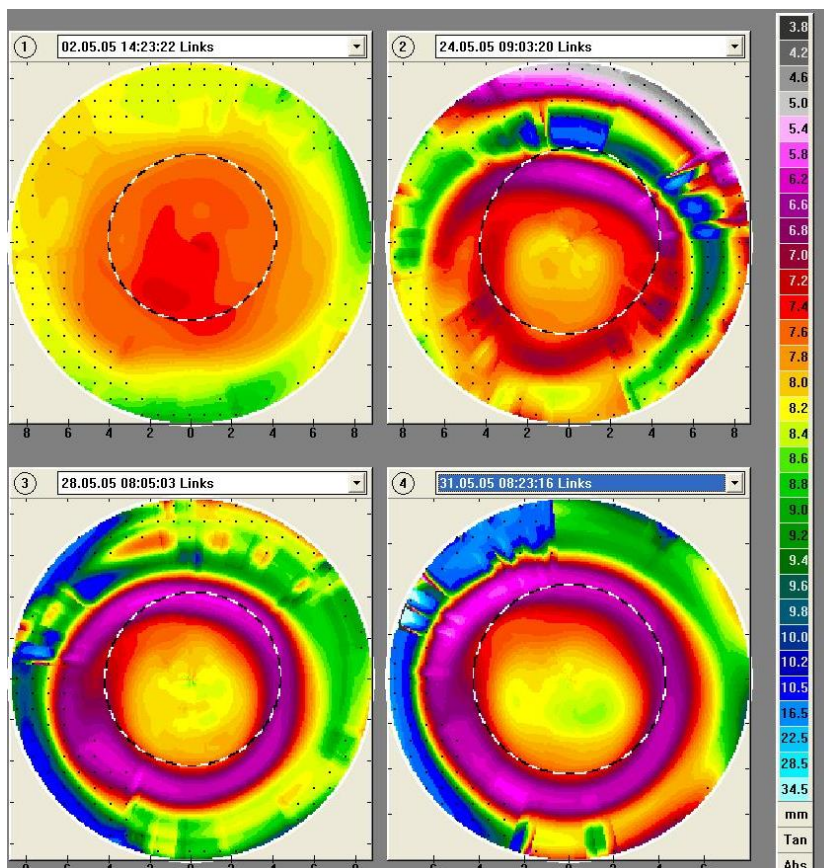
5.7 Post LASIK



Durch den Lasereingriff wurde der zentrale Hornhautbereich abgeflacht, um die vorliegende Myopie zu korrigieren. (Bilder: R. Eschmann)

5.8 Ortho-Keratologie

Die Hornhaut kann auch ohne chirurgischen Einfluss mit speziellen Contactlinsen-Geometrien zentral abgeflacht werden. Diese Ortho-K-Linsen werden während der Nacht getragen. Die so auf die Hornhaut „geprägte“, gezielte Korrektur der Kurzsichtigkeit ermöglicht die Freiheit von Sehhilfen während der Wachphase.



Der Verlauf der Hornhaut-Topographie bei der Anpassung von Ortho-K-Linsen in 4 Bildern. Bild oben links ist die Aufnahme vor dem Tragen der Contactlinse. Die Hornhaut-Form nach der 1. Nacht ist auf dem Bild oben rechts zu sehen. Nach 5 Tagen hat sich bereits ein gut ausgeprägter Ring gebildet, dieser begrenzt die abgeflachte zentrale Zone (Bild unten links). Nach 10 Tagen Tragezeit scheint die Topographie nochmals geringfügig optimiert. (Bild unten rechts). (Bilder R. Eschmann)

6. Abschliessende Bemerkungen

Bei einer Verschlechterung der Sehschärfe bei vorliegendem Keratokonus, die mit Brillengläsern nicht mehr korrigiert werden kann, sind die Betroffenen oftmals viele Jahre auf ein komfortables Tragen von Contactlinsen mit teilweise überlangen täglichen Tragezeiten angewiesen.

6.1 Auf was ist besonders zu achten?

Es ist sehr wichtig, dass neben einer ständig optimierten, contactoptischen Versorgung, von Anfang an auf eine gute Handhabung und Hygiene im Umgang mit den Contactlinsen geachtet wird. Nur gut gepflegte Contactlinsen sind eine auf lange Sicht verträgliche Lösung. Neben der korrekten Anwendung der Pflegemittel sind auch Pflege und regelmässiges Ersetzen des Contactlinsenbehälters wichtig.

6.2 Tipps für und mit Contactlinsen

Um eine optimale optische Versorgung zu erreichen, werden in der Regel gasdurchlässige, formstabile Linsen getragen. Das Sitzverhalten auf den mehr oder weniger unregelmässigen Hornhauttopographien kann zu erhöhter Staubempfindlichkeit führen, sehr staubige Umweltbedingungen sind daher möglichst zu meiden, ebenso Luftzug, aber auch übermässige Strahlenexpositionen (Schutz- und/oder Sonnenbrille).

Kosmetika und Contactlinsen

Zum Waschen der Hände sollten keine rückfettenden oder parfümierten Seifen verwendet werden. Haut- und Sonnencremes können die Contactlinsen verschmieren oder verfärben. Deshalb ist Vorsicht geboten, nicht zu nahe am Auge auftragen und idealerweise spezielle Sonnenprodukte für die Augenpartie verwenden. Bei der Verwendung von Haar- oder anderen Spraysorten entweder die Augen schliessen oder die Contactlinsen erst nach dem Sprayen aufsetzen.

Contactlinsen und Augenentzündungen

Contactlinsen müssen unverzüglich entfernt werden, wenn das Auge gerötet / entzündet ist. Falls spätestens 24 Stunden nach dem Absetzen der Contactlinsen keine Besserung eingetreten ist, bzw. bei ausgeprägter Symptomatik sofort, muss ein Augenarzt kontaktiert werden.

Staub/Pollen und Contactlinsen

Bei Allergikern ist vor allem im Frühjahr auf optimale Linsenhygiene und optimiertes Linsentrageverhalten zu achten. In staubiger Umgebung oder in Zeiten des Pollenfluges können die Contactlinsen entweder zwischendurch abgesetzt und gereinigt oder am Auge mit einer speziellen Nachbenetzungslösung "behandelt" werden. Fremdkörpergefühl sowie Fremdkörpern unter den Contactlinsen kann so gut und einfach entgegengewirkt werden.

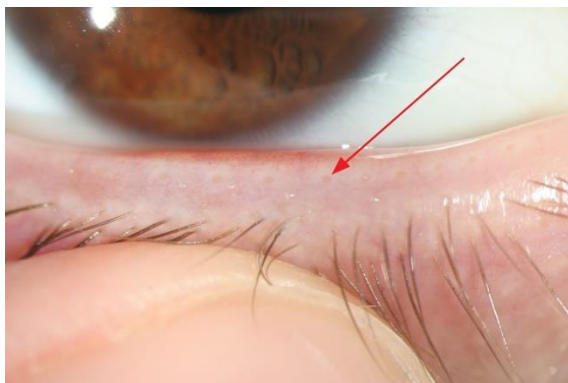
Trockenheit und Contactlinsen

Während der Heizperiode, in klimatisierter Umgebung oder im Hochsommer kann es zu einem verstärkten Abtrocknen der Contactlinsen-Oberflächen kommen. Nachbenetzungslösungen können den Tragekomfort wesentlich verbessern, unterschiedliche Lösungen bringen für die unterschiedlichen Problemstellungen die beste Wirkung und somit den optimalen Erfolg.

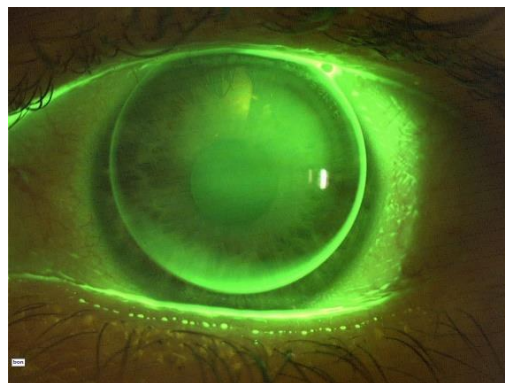
Um das Auge benetzt zu halten bieten Liposomensprays Längere Wirksamkeit. Diese werden nicht auf das offene Auge, sondern auf die geschlossenen Lider gesprüht. Durch die Kapillarwirkung werden die Liposomen über einen längeren Zeitraum in die Lidspalte gesaugt und bilden dort einen Schutzschild gegen die Verdunstung.

Um diesen Effekt zu verstärken, können morgens die Lider mit warmen Kompressen massiert werden. Die Oberlider von oben nach unten und die Unterlider von unten nach oben massieren.

Ein häufiger Grund für Trockenheits-Empfinden ist die Meibom-Drüsen-Dysfunktion (MGD). Die dort produzierten Lipide, werden als kleine Tröpfchen aus den Drüsenausführgängen in der oberen und unteren Lidkante abgesondert. Sie bilden die oberste Schicht des Tränenfilmes, die die Verdunstung verhindern soll. Nachbenetzungstropfen sind zwar im ersten Moment angenehm, ihre Wirksamkeit ist aber nur von kurzer Dauer. Liposomensprays und die Massage mit warmen Kompressen können eine nachhaltigere Verbesserung bringen. Die fundierte Behandlung des trockenen Auges gehört in die Obhut des Augenarztes.



Gut sichtbar sind die Ausgänge der Meibom-Drüsen auf der Lidkante, einer ist mit dem Pfeil markiert. (Bild R. Eschmann / L. Neuweiler)



Im fluoreszierenden Licht sind die einzelnen öligen Sekret-Tröpfchen am Drüsenausgang der Meibom Drüsen gut sichtbar. (Bild.: G. Pöltner)

UV-Schutz und Contactlinsen

Die meisten, neuartigen Contactlinsen-Materialien haben einen UV-Filter integriert. Damit die Augen jedoch optimal geschützt sind, ist eine entsprechende Brille mit gutem UV-Schutz wichtig. Phototrope Gläser, die sich einfärben, können bei Bedarf mit verbleibenden Restkorrekturen, wie Astigmatismus oder Nahzusatz, für ein komfortables Sehen in die Nähe, versehen werden.

Es wurde auch ein hochgasdurchlässiges Material (Boston XO) entwickelt, das wahlweise mit oder ohne UV-Schutz bestellt werden kann.

Bildschirm und Contactlinsen

Bei der Bildschirmarbeit ist oftmals eine automatische Reduktion der Lidschlagfrequenz festzustellen. Es ist daher wichtig, bei längerem Arbeiten am Bildschirm in regelmässigen Abständen ganz bewusst Lidschläge auszuführen und nach Bedarf eine Nachbenetzungslösung zu verwenden.

Keratokonius und Altersweitsichtigkeit

Wie bei allen formstabilen Contactlinsen, zu denen auch die Keratokoniuslinsen gehören, gelten dieselben Regeln für die Machbarkeit von bifokalen und multifokalen Contactlinsen. Bei spontan abwärtsbewegenden Contactlinsen kann man bifokale Systeme einsetzen. Bei mehr zentrisch sitzenden Keratokoniuslinsen kann ein konzentrisch-multifokales System versucht werden. Bei oblongen Geometrien, die für die Versorgung nach Keratoplastik Verwendung finden können, werden keine multifokalen Flächen angeboten, da die Form der Rückfläche die Wirkung der Vorderfläche aufhebt.

Sollte das multifokale System nicht wunschgemäss funktionieren oder nicht gewünscht sein, kann ein Monovision-System versucht werden, d.h. das führende Auge wird auf die Ferne, das andere auf die Nähe eingestellt. Eine weitere Möglichkeit bietet eine zusätzliche Lesebrille zu den für die Ferne angepassten Contactlinsen.

Speziell für die Ferien und auf Reisen

Halten Sie immer eine Reservebrille bereit, sofern diese eine erhöhte Sehleistung gegenüber dem Sehen ohne Brille ermöglicht. Diese Brille gehört nicht in den Koffer, sondern in das kurzfristig verfügbare Handgepäck, ebenso wie eine Nachbenetzungslösung für den Fall, dass durch überlanges Tragen oder Trockenheit der Tragekomfort der Contactlinsen eingeschränkt wird.

Achten Sie darauf, dass genügend Contactlinsen-Pflegemittel im Gepäck sind. Wenn nötig, fragen Sie am Ferienort beim Spezialisten oder Apotheker nach einem alternativen Produkt. Nach der Heimkehr sollten Sie jedoch wieder auf das bisherige Produkt zurück wechseln.

Contactlinsen dürfen niemals mit Wasser abgespült werden, da im Leitungswasser sowie stehendem Wasser mikrobielle Verunreinigungen vorhanden sind, die schwere Hornhautinfektionen hervorrufen können.

Wenn vor einem längeren Auslandsaufenthalt eine Kontrolle der Contactlinsen gewünscht wird, sollte diese wenigstens 2-3 Wochen vor dem Abreisedatum angesetzt werden. Es bleibt dann genügend Zeit, die bestehenden Contactlinsen nach Bedarf aufzuarbeiten oder gegebenenfalls eine Nachversorgung vorzunehmen.

6.3 Was bringt den Betroffenen die Zukunft, sind Prognosen möglich?

Generell ist davon auszugehen, dass der Keratokonus per se nicht zur Erblindung führt. In einigen, sehr seltenen Fällen kann eine stark ausgeprägte Progredienz des Keratokonus zu Schädigungen des Hornhautgewebes (Hydrops) führen. Die dadurch entstehenden Trübungen können Sehschärfe und -komfort vorübergehend stark beeinträchtigen. Zur Wiederherstellung der vollen Sehschärfe kann eine chirurgische Massnahme in Form einer Keratoplastik erforderlich sein. Der vermehrte Einsatz des Crosslinking lässt jedoch erwarten, dass diese ausgeprägten Spätformen und damit die Hornhauttransplantationen, seltener werden.

Je nach Ausbildung des Keratokonus ist für eine optimale Sehschärfe und maximalen Sehkomfort das Tragen von Contactlinsen notwendig.

Die Progredienz des Keratokonus kann aus Gründen der Gewebestruktur und/oder der Topographie der Hornhaut, limitierenden technischen Möglichkeiten zur Fertigung einer wünschenswerten Geometrie für die Contactlinsen oder einer Unverträglichkeit der Contactlinsen eine chirurgische Massnahme notwendig machen.

6.4 Autoren

Raphael Eschmann, M.Sc.Optom., Visiting Associate Professor PCO

Beatrice Früh, Prof. Dr. med.

Leo Neuweiler, M.Sc.Optom.

Gustav Pöltner, Dipl.-Ing. (FH), Lect.

Christoph Tappeiner, PD Dr. med., FEBO

Weitere Autoren der Versionen 2003 / 2010

Christoph und Tobias Ecke

Birgit Kreuter-Ederer

Andrea Müller-Treiber, Prof., Dipl.-Ing.(FH) Augenoptik, M.Sc.Optom.

Karin Spohn

Frank Widmer

7. Hinweise für weitere Literatur

7.1 Fachbücher

- 6.1.1 Klinisches Wörterbuch; Pschyrembel, de Gruyter Verlag, ISBN 3-11-014183-3
- 6.1.2 Cornea; Nathan Efron, Butterworth Heinemann, ISBN 0 7506 4798 1
- 6.1.3 Primary Care of the Anterior Segment; Louis J. Catania, Appleton & Lange, ISBN 0 8385 7911 6
- 6.1.4 Cornea Color Atlas; Krachmer Palay; Mosby, ISBN ?
- 6.1.5 Diagnosis, Contact Lens Prescribing, and Care of the Keratoconus Patient; Karla Zadnik & Joseph T. Barr, Butterworth Heinemann, ISBN 0 7506 9676 1
- 6.1.6 Refraktive Chirurgie der Hornhaut; Theo Seiler, Enke Verlag, ISBN 3-13-118071-4
- 6.1.7 Dictionary of visual Science; David Cline, Chilton Trade Book Publishing, Fourth Edition, ISBN 0-8019-7862-9
- 6.1.8 Primary Care of the Anterior Segment; Louis J. Catania, Appleton & Lange, ISBN 0-8385-7911-6
- 6.1.9 Anterior Segment Complications of Contact Lens Wear; Joel A. Silbert, Butterworth Heinemann, ISBN 0-7506-7116-5
- 6.1.10 Contact Lenses; Anthony J. Phillips & Janet Stone, Butterworths, ISBN 0-407-93275-5
- 6.1.11 The Eye in Contact Lens Wear; John Larke, Butterworth, ISBN 0-407-00220
- 6.1.12 Clinical Eye Atlas; Daniel H. Gold & Richard Alan Lewis, AMApress, ISBN 1-57947-192-7
- 6.1.13 Contact Lenses: Treatment Options for Ocular Disease; Michael G. Harris, Mosby, ISBN 0-8151-4645-0

- 6.1.14 Complications of Contact Lens Wear; Alan Tomlinson, Mosby, ISBN 0-8016-6309-1
- 6.1.15 Clinical Manual of Contact Lenses; Edward S. Bennett & Vinita Allee Henry, J.B. Lippincott Company, ISBN 0-397-51139-6
- 6.1.16 Contact Lenses in Ophthalmology; Michael S. Wilson & Elisabeth A.W. Millis, Butterworths, ISBN 0-407-01440-3
- 6.1.17 Klassifikation von Spaltlampenbefunden; Wolfgang Sickenberger, Fachinformation CIBA Vision, ISBN ?
- 6.1.18 Contact Lenses; Ken Daniels, Slack, ISBN 1-55643-345-4
- 6.1.19 Kontaktlinsen Hygiene; Andreas Berke & Sandor Blümle, Verlag Bode, ISBN 3-9800378-5-1
- 6.1.20 Cornea Color Atlas; J.H. Krachmer, D.A. Palay, Mosby Verlag, ISBN 0-8151-5147-0
- 6.1.21 Kontaktlinsen Know-how; Andrea Müller- Treiber, Verlag Deutsche Optikerzeitung DOZ (2009); ISBN 978-3-922269-92-2
- 6.1.22 Kontaktlinsenanpassung bei irregulären Hornhautformen; Gustav Pöltner, Verlage Deutsche Optikerzeitung (2013); ISBN 978-3-942873-15-4

7.2 Elektronische Medien, Links für Fachliteratur

- 7.2.1. <http://www.djo.harvard.edu/site.php?url=/patients/pi/425> - Keratoconus
- 7.2.2. <https://nei.nih.gov/health/cornealdisease/> - Facts About the Cornea and Corneal Disease
- 7.2.3. <http://medicine.medscape.com/article/1194693-overview> - Keratoconus
- 7.2.4. <http://www.ncbi.nlm.nih.gov/pubmed/17481941> - CLEK Study
- 7.2.5. <http://www.ncbi.nlm.nih.gov/pubmed/23842872> - Detection of early form of keratoconus - current screening methods
- 7.2.6. http://journals.lww.com/corneajrnl/Citation/publishahead/Global_Consensus_on_Keratoconus_Diagnosis_.97836.aspx - Global Consensus on Keratoconus Diagnosis

7.3 Elektronische Medien, Links für Kommunikation mit Betroffenen

Die Eingabe des Begriffs „Keratokonius“ oder „Keratoconus“ in einen Internet-Suchdienst liefert eine Vielzahl von Ergebnissen. Einige sind nachstehend aufgeführt:

- 7.3.1. keratokonus.de; Alias: keratokonus.ch; Alias: keralens.de
- 7.3.2. de.wikipedia.org/wiki/Keratokonius
- 7.3.3. keratokonus-kontaktlinsen.ch
- 7.3.4. nkcf.org/
- 7.3.5. keratoconus.asn.au/questions.html
- 7.3.6. lowvision.org/keratoconus.htm
- 7.3.7. aoa.org/patients-and-public/eye-and-vision-problems/glossary-of-eye-and-vision-conditions/keratoconus?sso=y
- 7.3.8. forum.keratokonius.de/
- 7.3.9. patienten.ch/keratokonus.html
- 7.3.10. keratoconus-group.org.uk/

8. Verwendete Literatur

- 8.1. Berke A.: Färber R.: Refraktionsbestimmung, Teil 1 Optische und physiologische Grundlagen; Verlag WVAO (2001), ISBN 3-935647-09-3
- 8.2. Ecke C.: Kontaktlinsen-Anpassung nach Behandlung des Keratokonus durch Kollagenvernetzung; Die Kontaktlinse, (12/2009)
- 8.3. Eschmann R. et al: Fitting of Hemispheric and/or Quadrant Specific Contact Lenses in KK and/or Highly Irregular Corneas; Research Paper (1996), on file author
- 8.4. Eschmann R., Roth-Muff D.: Der Keratokonus im subklinischen Stadium; NOJ, (2/1994)
- 8.5. Eschmann R., Roth-Muff D.: Videokeratoskopie in Fällen von Keratokonus; Die Kontaktlinse, (3/1993)
- 8.6. Eschmann R., Flammer J.: Die retinale Sehschärfe bei Keratokonuspatienten; Kli. Mbl. Augenheilkunde, (1986)
- 8.7. Goersch H.: Wörterbuch der Optometrie; Enke Verlage (1996), ISBN 3-432-27301-0
- 8.8. Hoyer A., Raiskup-Wolf F. Spörl E., Pillunat L.E.: Kollagenvernetzung mit Riboflavin und UV-Licht bei Keratokonus – Dresdner Ergebnisse; Ophthalmologe 2008; Springer Medizin Verlag (2008)
- 8.9. Kenny MC, Brown DJ, Rajeev B.: The elusive causes of keratoconus, a working hypothesis; CLAO Journal (2000) 26: 10-13
- 8.10. Klaproth O., Kohnen T.: Aktueller Stand der chirurgischen Keratokonustherapie; DOZ (09/2009)
- 8.11. Muckenhirn D.: Die Anpassung von asphärischen Kontaktlinsen bei Keratokonus unter Berücksichtigung der geometrisch-optischen Verhältnisse der Hornhaut; NOJ (5/1984)
- 8.12. Müller- Treiber A.: Kontaktlinsen Know-how; Kapitel 15: Kontaktlinsenanpassung bei ektatischen Veränderungen der Cornea, Verlag Deutsche Optikerzeitung (2009); ISBN 978-3-922269-92-2
- 8.13. Pöltner G.: Kontaktlinsen-Anpassung bei Keratokonus; NOJ, (5/1999 bis 7-8/2000)
- 8.14. Pöltner G.: Kontaktlinsen-Anpassung bei Keratokonus; Sonderdruck die Kontaktlinse (2002)
- 8.15. Pöltner G.: Kontaktlinsen-Anpassung bei irregulären Hornhautformen; DOZ-Verlag Heidelberg (2013); ISBN 978-3-942873-15-4
- 8.16. Pugell J.: Biomedizinische Grundlagen zum Keratokonus; DOZ (2002)
- 8.17. Sickenberger W.: Klassifikation von Spaltlampenbefunden; CibaVision Vertriebs GmbH, (2001)
- 8.18. Spohn K.: Kontaktlinsen Know-how; Kapitel 16: Kontaktlinsenanpassung nach chirurgischen Eingriffen der Cornea; Verlag Deutsche Optikerzeitung (2009); ISBN 978-3-922269-92-2
- 8.19. VDCO: Kontaktlinsen bei Keratokonus; Informationsschrift
- 8.20. Wahrendorf I.: Leben mit Keratokonus. Die Kontaktlinse 2005;(11):10-19.
- 8.21. Zadnik K., Barr J.T.: Diagnosis, Contact Lens Prescribing, and Care of the Keratoconus Patient; Butterworth-Heinemann (1999), ISBN 0-7506-9676-1
- 8.22. Neuweiler L., Eschmann R.: Pentacam Interpretation von erfassten Daten; Informationsveranstaltung Abteilung Orthoptik, Universitätsklinik für Augenheilkunde Bern 2013

Teile dieser Informationsschrift wurden mit Zustimmung der Autoren folgenden Büchern entnommen:

"Kontaktlinsen Know-how": Andrea Müller-Treiber, Verlag Deutsche Optikerzeitung DOZ (2009), ISBN 978-3-922269-92-2.

„Kontaktlinsenanpassung bei irregulären Hornhautformen“: Gustav Pöltner, Verlag Deutsche Optikerzeitung DOZ (2013), ISBN 978-3-942873-15-4.

Diese Arbeit wurde von folgenden Firmen unterstützt



Hersteller von Contactlinsen
www.hecht-contactlinsen.de



Hersteller von Contactlinsen
www.technolens.com



Contactlinsen - Pflegesysteme
www.contopharma.ch

BAUSCH+LOMB

Boston®
Materials

Hersteller von CL - Materialien
www.bausch.com