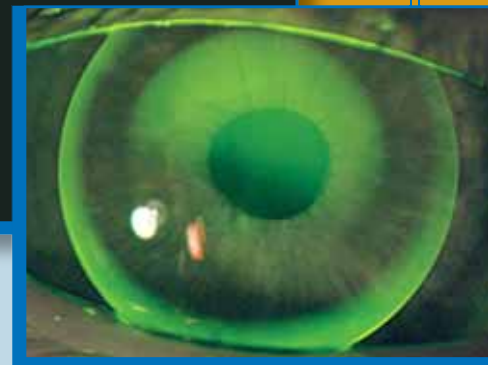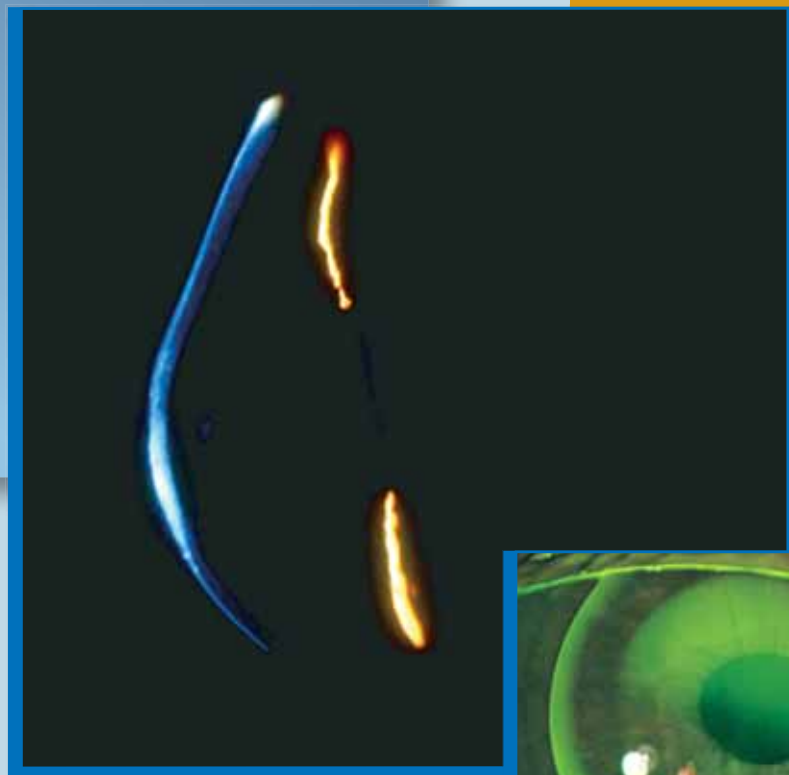
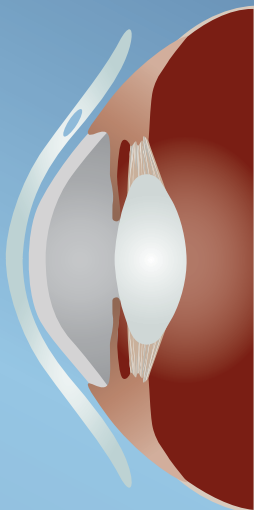


Korekcija Keratokonusa GP sočivima



Centar za istraživanja kontaktnih sočiva
Fakultet za Optometriju
Univerzitet Waterloo, Kanada

Uvod

O ovoj knjizi

Keratokonus se uz pomoć gas propusnih (GP) kontaktnih sočiva može vrlo bezbedno i uspešno korigovati. Aparati za kornealnu topografiju i optičku koherentnu tomografiju (OCT) pojednostavili su otkrivanje različitih tipova keratokonusa. Sam tretman keratokonusa dodatno je olakšan korišćenjem topografa i OCT-a, naročito u cilju preciznijeg odabira kontaktnog sočiva koje će odgovarati određenom tipu keratokonusa. Napredak u proizvodnji i dizajnu sočiva pružaju kontaktologu mogućnost da izabere jedno od više različitih dizajna koji su mu na raspolaganju.

Cilj ovog priručnika je da pomogne kontaktologu pri odabiru adekvatnog dizajna sočiva i to, kako korišćenjem standardnih keratometrijskih vrednosti tako i korišćenjem novih načina za merenje rožnjače a sve, naravno, radi što boljeg odgovora na zahteve pacijenata sa keratokonusom. Nadamo se da ćemo ovim priručnikom pokazati kakvom se lakoćom mogu fitovati (podešavati) sočiva za keratokonus.

Centar za istraživanja kontaktnih sočiva

Centar za istraživanja kontaktnih sočiva Fakulteta za Optometriju Univerziteta Waterloo u Kanadi osnovan je 1988. god. i bavi se istraživanjima efekata nošenja kontaktnih sočiva na oko. Fakultet za Optometriju sastoji se od nastavnog kadra, istraživača, studenata redovnih studija, administrativnog i tehničkog osoblja a klinička testiranja i bazična istraživanja koja se ovde vrše rezultat su saradnje sa proizvođačima kontaktnih sočiva i drugim srodnim industrijama. Mnoge aktivnosti ovog Centra su takođe i podrška edukaciji kontaktologa. Za više informacija o aktivnostima ovog Centra posetite sajt <http://cclr.uwaterloo.ca>.

Zahvaljujemo se

IZVRŠNI DIREKTOR

Desmond Fonn, MOptom, FAAO
Direktor Centra za istraživanja kontaktnih sočiva
Profesor, Fakultet za optometriju, Univerzitet Waterloo

RUKOVODILAC PROJEKTA

Bonnie Boshart, BBA
Rukovodilac sektora razvoja
Centar za istraživanja kontaktnih sočiva

AUTOR

Luigina Sorbara, OD, MSc, FAAO
Klinički naučnik
Centar za istraživanja kontaktnih sočiva
Docent, Fakultet za Optometriju, Univerzitet Waterloo

UREDNICI

Craig Woods, PhD, FAAO
Rukovodilac istraživanja
Centar za istraživanja kontaktnih sočiva
Docent, Fakultet za Optometriju, Univerzitet Waterloo
Alisa Sivak, MA
Rukovodilac za informisanje
Centar za istraživanja kontaktnih sočiva

POMOGLI

Katrin Müller
Redovan student, Fakultet za optometriju
Aalen, Univerzitet Waterloo
Kristine Dalton
Stażista na kontaktnim sočivima i student na masteru
Fakultet za optometriju, Univerzitet Waterloo
Jalaiah Varikooty
Klinički naučnik
Centar za istraživanja kontaktnih sočiva
Univerzitet Waterloo
Jyotsna Maram
Student na doktorskim studijama
Fakultet za optometriju, Univerzitet Waterloo
Adam Keech
Student na master studijama,
Fakultet za Optometriju, Univerzitet Waterloo

Želimo da se zahvalimo Međunarodnom udruženju edukatora iz oblasti kontaktnih sočiva (IACLE) za slike dr David Miller (Slike 1, 11 i 65) i Hilmar Bussaker (Slika 29).

RECENZENTI

Hans Bleshø, BSc, PhD, MCOptom, FAAO
Danish Contact Lens Consultants
Skive, Danska
Timothy B. Edrington, OD, MS
Profesor, Fakultet za optometriju Južna Kalifornija
Fullerton, CA, USA
Sergi Herrero
Diplomirani optičar i optometrista
Barcelona, Spain
Craig W. Norman, FCLSA
Klinika South Bend
South Bend, Indiana, USA
Philippe Seira, Diplomirani optičar
Predavač na Univerzitetu Primenjenih Nauka
Severozapadna Švajcarska
Olten, Switzerland
José L. Garrido Tundidor
Magistar optometrije i nauke o vidu
Diplomirani optičar i optometrista
Barcelona, Spain
Richard Wu BSc, OD, PhD, FIOS, FIACLE
Centar za profesionalnu optometriju
Taiwan
Osbert Chan, PhD
Hong Kong
Nikola Jagodić, dr.med. oftalmolog
Optix Zemun, Srbija
Društvo oftalmologa kontaktologa Srbije

DIZAJN

Christina Englund
Viši grafički dizajner
Boston Products Group
Bausch & Lomb Incorporated

Sadržaj

1. Uvod u keratokonusus	1
Epidemiologija keratokonusus	1
Stanja koja prate keratokonusus	1
Metode za korekciju keratokonusus	1
Kontaktna sočiva	1
Naočare	2
2. Klasifikacija keratokonusus	3
Kornealna topografija	3
Vrste keratokonusus	4
Napredovanje bolesti (debljina rožnjače)	4
3. Dijagnoza i znaci	6
Anamneza i simptomatologija	6
Biomikroskopija kroz procepu lampu	6
Oftalmoskopija i retinoskopija	7
Topografija, keratometrija i pahimetrija	7
Refrakcija i vizus	8
Diferencijalna dijagnoza	8
4. Metodi korekcije kontaktnim sočivima	9
Kornealna gas permeabilna (GP) kontaktna sočiva	9
Korneo-skleralna i semi-skleralna GP kontaktna sočiva	10
Mini-skleralna i skleralna GP kontaktna sočiva	11
Dizajn „na krkače” (Pigibek)	11
Meka kontaktna sočiva	12
5. Dizajni sočiva	13
Kornealna kontaktna sočiva	13
Sferna višekrivinska sočiva	13
Sferni centar i sferna periferija	13
Sferni centar i asferična periferija	14
Asferična kontaktna sočiva	14
Semi- i mini-skleralna kontaktna sočiva	14
Pigibek sočiva	14
6. Fitovanje sočiva	15
Odabir pravog dizajna sočiva	15
Opšta pravila	15
Odabir bazne krivine (BOZR)	16
Određivanje snage sočiva	17

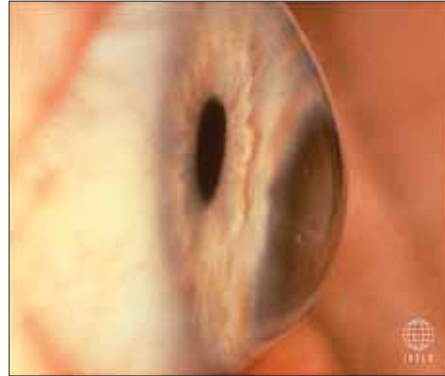
Procedura fitovanja: odabir adekvatnog dijametra zadnje optičke zone i totalnog dijametra (BOZD i TD)	18
Fitovanje sočiva malog dijametra (8,5 do 9,3mm)	18
Fitovanje sočiva srednjeg dijametra (9,4 do 9,9mm)	19
Fitovanje kornealnih sočiva velikog TD (10,0 do 12,8mm) i korneo-skleralnih sočiva (12,9 do 13,5mm)	19
Fitovanje semi-sklerala (13,6 do 14,9mm TD) i mini-sklerala (TD-a od 15,0 do 18,0mm)	20
Dizajn periferije sočiva	22
Određivanje aksijalnog odizanja ivice (AEL)	22
Torične ili nejednake periferije	23
Procena adekvatnog fita	24
Fluoresceinski test	24
Dodir na tri tačke (raspodela oslonca)	24
Dodir na apeks-u	24
Klirens (prazan prostor) na apeks-u	24
Idealno aksijalno odizanje ivica sočiva	25
Minimalan klirens na ivici	25
Preveliko odizanje ivica (klirens)	25
Položaj i pokretljivost sočiva	26
Over-refrakcija	26
Simulacije fluoresceinskog testa na topografskoj mapi	26
7. Kontrolni pregledi i vođenje pacijenata	27
Procedure prilikom kontrolnog pregleda	27
Komplikacije koje zahtevaju zamenu sočiva	28
Izmene dizajna sočiva	29
Menjanje BOZR	29
Menjanje BOZD	29
Promena TD	29
Promena AEL (aksijalnog odizanja ivica)	29
Promena odizanja ivica u jednom sektoru	29
Menjanje centralne debljine	30
Promena snage sočiva	30
Refit drugim sočivom i/ili dizajnom sočiva	30
Sferni u asferni BOZD	30
Sferna periferija sočiva u asfernu	30
Fiksni u promenljiv BOZD	30
Kornealna sočiva u semi-skleralna sočiva	31
8. Komplikacije	32
Bojenje (fluoresceinom) rožnjače	32
Bojenje zbog toksičnosti rastvora	32
Bojenje na tri i devet sati	32
Mrljasto ili linearno bojenje izazvane erozijom ili stranim telom	32
Bojenje na apeks-u	33

Fenomen „rupičasog vela” (dimple veiling)	33
Oštrina vida	33
Decentracija sočiva	34
Indentacija rožnjače	34
9. Literatura	35
Dodatak A: Etiologija i Genetika.....	40
Dodatak B: Hirurška korekcija Keratokonusa	42
Perforativna keratoplastika (celom debljinom)	42
Lamelarna keratoplastika (ne celom debljinom).....	42
Duboka lamelarna keratoplastika	42
Lamelarna keratoplastika različite debljine	42
Intra-lamelarna keratoplastika	42
INTACS®	43
Kros-linking	43
Dodatak C: Otkrivanje Keratokonusa uz	
pomoć Orbscan II	44
Dodatak D: Fitovanje Semi- i Mini-Skleralnih Sočiva.....	45
Fitovanje centralne sagitalne dubine	45
Fitovanje srednje periferije ili limbalne zone.....	45
Fitovanje skleralne zone	46
Dodatak E: Primeri Fitovanja	47
Primer fitovanja: centralni ili nipple konus (rani stadijum)	47
Primer fitovanja: ovalni konus (težak stadijum)	51
Dodatak F: Tablica konverzije	
keratometrijskih vrednosti	55
Dodatak G: Tablice konverzije:	
Načini izražavanja vizusa na daljinu.....	56

1. Uvod u keratokonus

Epidemiologija keratokonusa

Keratokonus je najčešće asimetrična, progresivna, ne-inflamatorna ektazija rožnjače (Slika 1). Bilateralan je u 96% slučajeva a dijagnoza oboljenja na drugom oku, najčešće se postavlja oko 5 godina nakon prvog oka. Tok bolesti je vrlo raznolik, vreme početka varira: od poburteta do srednjih tridesetih godina života, zatim bolest napreduje nekih 10–15 godina sve do četvrte ili pete decenije života kada se definitivno stabilizuje. Nakon pojave bolesti, keratokonus ulazi u fazu relativne stabilnosti ili vrlo laganog napredovanja koja može biti isprekidana epizodama mnogo brže progresije. Vreme prestanka napredovanja keratokonusa je takođe vrlo promenljivo. U periodu stabilizacije, keratokonus može biti u različitim stadijumima: od blagog iregularnog astigmatizma koji se može korigovati naočarima ili kontaktnim sočivima pa sve do ozbiljnog istanjenja, protruzije i ožiljavanja rožnjače koje zahteva keratoplastiku.



Slika 1. Pogled na keratokoničnu rožnjaču iz profila

Na početku bolesti pacijentu je rožnjača sferna ili sa „a la regle” astigmatizmom. Progresiju bolesti prvo karakteriše istanjenje strome centralnog dela rožnjače, potom apikalna protruzija koja za posledicu ima strmiju zakrivljenost i na kraju različit stepen ožiljavanja rožnjače. Istanjeni apeks rožnjače se dislocira na dole prouzrokujući glavnu karakteristiku oboljenja – iregularni astigmatizam koji manje ili više remeti kvalitet vida. Incidenca keratokonusa varira od 50 do 230 slučajeva na 100.000 ljudi u opštoj populaciji, tj. otprilike jedan keratokonus na 2000 ljudi u opštoj populaciji. Izveštaji o prevalenci keratokonusa u opštoj populaciji su različiti: od 0,6% do 0,05%. U dodatku A navedeni su detalji o etiologiji i genetici keratokonusa.

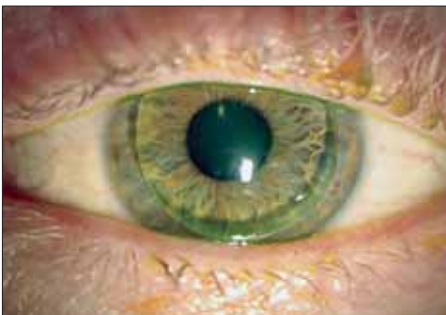
Stanja koja prate keratokonus

Keratokonus je najčešće izolovano oboljenje, uprkos tome što mnogi izveštaji govore da se ovo oboljenje javlja zajedno sa nekim drugim poremećajima, uključujući Ehlers-Danlos i Down-ov¹ sindrom, osteogenesis imperfecta, prolaps mitralne valvule i atopijske bolesti. Može se takođe razviti kao posledica neke vrste okularne traume kao što je nošenje kontaktnih sočiva ili trljanje očiju.

Metode za korekciju keratokonusa

Kontaktne sočiva

U skoro svim slučajevima keratokonusa radi dobijanja optimalnog vida kontaktne sočiva kad-tad postaju neophodna, (Slika 2) a nekih 10 do 26% pacijenata sa keratokonusom na kraju ipak ima potrebu za hirurzijom rožnjače. Moguće je da korišćenje kontaktnih sočiva na oku obolelom od keratokonusa dovodi do stvaranja ožiljaka, međutim mnogo dokaza govori u prilog činjenici da rožnjača obolelog od keratokonusa može razviti ožiljke kako uz tako i bez nošenja kontaktnih sočiva. Prognoza ove bolesti je nepredvidiva



Slika 2. Kontaktno sočivo na rožnjači sa KC, belo svetlo

¹ Kod trisomije 21 povećana je incidenca keratokonusa za 50 do 300 puta

a njena progresija varira; kontrolni pregled očiju na godinu dana ili češće je obavezan. Ovo oboljenje ne izaziva slepilo ali može kompromitovati kvalitet života iako pacijenti oboleli od keratokonusa mogu voziti i čitati kroz skoro sve faze progresije oboljenja.

Većina obolelih od keratokonusa (74%) može biti tretirano ne-hirurškim metodama dok se ostali (26%) rešavaju keratoplastikom.

Naočare

Kako keratokonus napreduje tako iregularni astigmatizam rožnjače postaje sve veći. Iregularni astigmatizam se javlja kao posledica krivljenje rožnjače do koga dolazi prilikom njenog istezanja u procesu ektazije. Iregularni astigmatizam je ne - ortogonalni (to znači da ima više lokacija, nije samo po jednoj osovini) što značajno otežava određivanje kako objektivne tako i subjektivne refrakcije. Iz tog razloga je korekcija naočarima manje uspešna a kako bolest napreduje optički rezultati koji se postižu naočarima sve manje odgovaraju potrebama.

Dodatno, iako je keratokonus bilateralan tj. zahvata oba oka, bolest uvek više napreduje na jednom oku što prouzrokuje anizometriju ili antimetriju (dalekovidost na jednom a kratkovidost na drugom oku) koja za posledicu ima intoleranciju na razliku u veličini likova koji se dobijaju naočarima.

S obzirom na to da kako keratokonus napreduje sve je teže prepisati naočare, oslanjanje na korekciju kontaktnim sočivima postaje neizbežno. S druge strane, par naočara ipak treba prepisati tako da ih pacijent može nositi u slučaju da dođe do intolerancije na kontaktna sočiva. Prezbiopima sa keratokonusom treba takođe prepisati naočare, za čitanje, da ih nose preko kontaktnih sočiva.

Mogućnosti hirurške korekcije keratokonusa objašnjene su u Dodatku B.

Crews i sar. (1994) su našli da je većina pacijenata sa keratokonusom (53%) najbolju korekciju postizala kontaktnim sočivima a njih 21% (blagi keratokonus) dobru korekciju postizali su sa naočarima ili nisu imali nikakvu korekciju, makar na jednom oku.

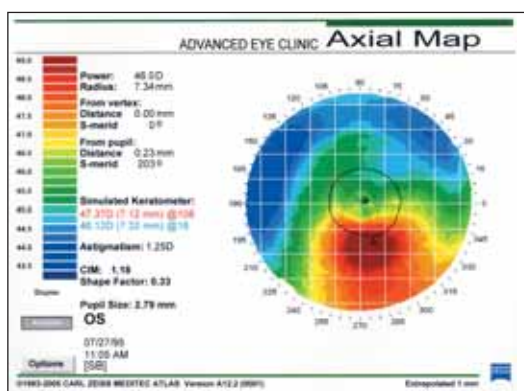
2. Klasifikacija keratokonusa

Kornealna topografija

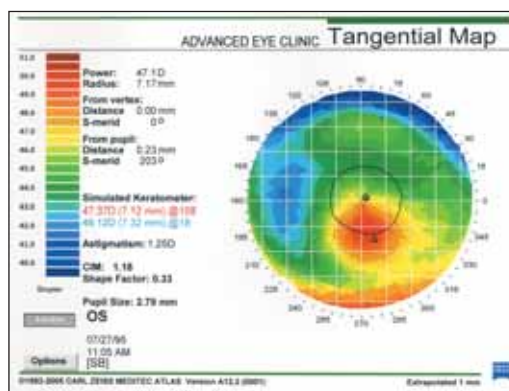
Jedan od najznačajnijih metoda u otkrivanju i tretmanu keratokonusa je videokeratografija (kornealna topografija – VKE). Najčešći problem pri korišćenju kornealne topografije u otkrivanju keratokonusa je korišćenje axial (sagitalne) umesto instantaneous (tangencijalne ili lokalne) mape poluprečnika (radius-a) zakrivljenosti rožnjače. Sagitalna mapa prikazuje uticaj koničnog dela na optiku rožnjače dok tangencijalna mapa prikazuje sam oblik, fizički, rožnjače. Korišćenjem poluprečnika zakrivljenosti rožnjače dobijenog axial topografskom mapom dobija se pogrešan utisak o navodnom položaju i dioptrijskoj snazi apeks-a rožnjače koji je predstavljen perifernije na rožnjači nego što realno jeste jer je kao osnova za obračunavanje uzeta osovina po kojoj je učinjen topografski snimak. Slike 3a i 3b ilustruju razliku u izgledu topografije rožnjače dobijene axial i tangencijalnom mapom.

Axial (sagitalna) mapa	Tangencijalna (instantaneous) mapa
Prikazuje deo od optičkog uticaja na vid a ne pravu veličinu i oblik konusa.	Prikazuje gde je konični deo rožnjače lokalizovan što odgovara klinički viđenom obliku konusa.
Uprosečuje dioptrijsku snagu rožnjače smanjujući pri tome „strmije” vrednosti a preuveličavajući „blažu” periferiju.	Preračunava radijuse rožnjače ne uzimajući pri tome osovina topografa kao bazu za obračun, čineći strmije zone još strmijim a blaže još blažim.

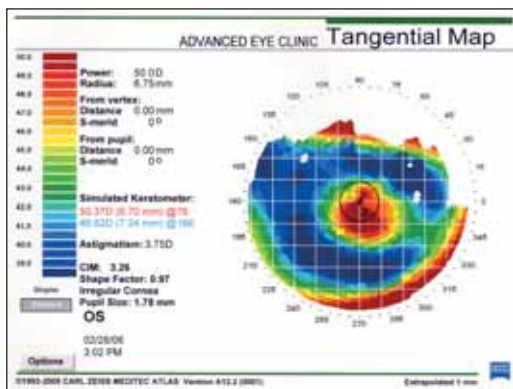
Ovo „iskrivljeno” prikazivanje topografije rožnjače je još naglašenije kod keratokonusa, gde su strmiji regioni van centra mape prikazani kao manje strmi nego realno a blaži regioni na periferiji su prikazani još blažim. Korišćenje tangencijalne mape preciznije prikazuje poziciju i veličinu koničnog dela rožnjače jer ova mapa preračunava vrednosti radijusa rožnjače dobijenih u axial-noj mapi tako što je za osnovu preračunavanja uzet najsuženiji Placido prsten keratoskopije a ne osovina na kojoj je postavljen topograf pri snimanju. Korišćenje elevacionih mapa vrlo suptilno prikazuje postojanje i položaj koničnog dela rožnjače ali nije pogodan za fitovanje kontaktnih



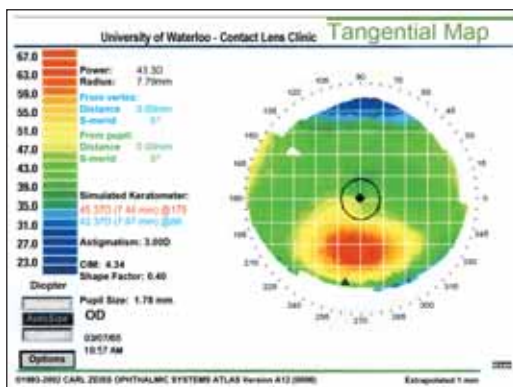
Slika 3a. Axial-na mapa zakrivljenosti



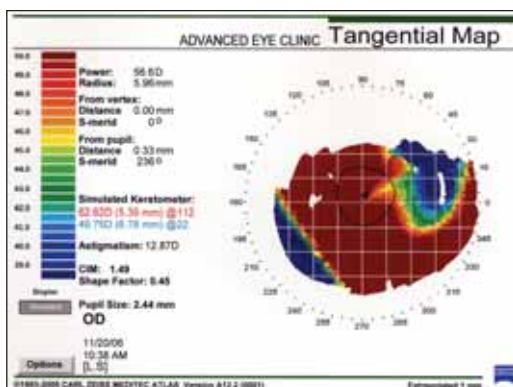
Slika 3b. Tangencijalna mapa zakrivljenosti



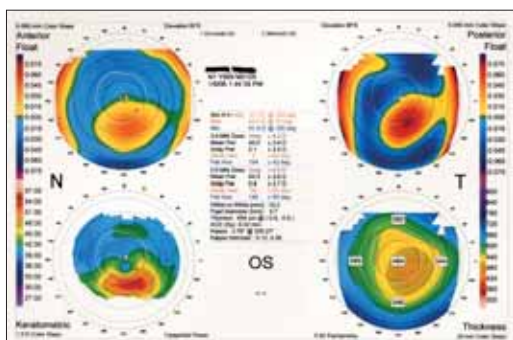
Slika 4a. Centralni konus, topografska mapa



Slika 5b. Ovalni konus, topografska mapa



Slika 6c. Globus konus, topografska mapa



Slika 7a. Pelucidna marginalna degeneracija (PMD), topografska mapa (primeti "contra regle" astigmatizam)

sočiva s obzirom da ne prikazuje poluprečnik zakrivljenosti rožnjače.

O Orbscan II topografu koji u cilju otkrivanja i tretiranja keratokonusa meri elevaciju i radius zakrivljenosti govori se u Dodatku C.

Vrste keratokonusa

Kornealna topografija nam može pomoći u gradiranju težine i vrste ili oblika koničnog dela rožnjače kod keratokonusa.

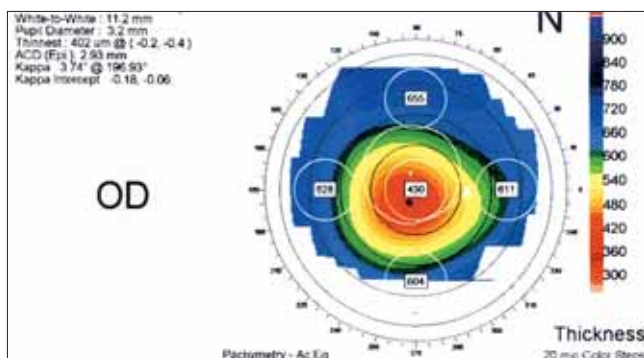
Keratokonius se može klasifikovati na osnovu jačine zakrivljenosti koničnog dela rožnjače, tj. srednje centralne simulirane keratometrijske vrednosti (Sim-K) dobijene kornealnom topografijom. Uobičajeno procenjivanje težine oboljenja je ovako: ako je srednja Sim-K manja od 50,00D (6,75mm) smatra se da je keratokonus u ranom stadijumu; ako je između 50,00 do 56,00D (6,75 do 6,03mm), keratokonus je srednjem stadijumu i ako je veća od 56,00 (6,03mm) smatra se da je keratokonus u kasnom stadijumu tj. u teškoj fazi.

S druge strane, po položaju ili obliku koničnog dela rožnjače keratokonus se identifikuje kao nipple ili centralni, ovalni koji može biti donje-temporalni ili nazalni i globus tj. generalizovan tip (slike 4a, 5b i 6c). Jedno drugo stanje ili varijacija keratokonusa je pelucidna marginalna degeneracija (PMD), gde se istanjenje i konični deo rožnjače nalaze dole i bliže limbusu (Slika 7a) nego kod ovalnog keratokonusa tako da izaziva „contra regle” astigmatizam, obeležje po kojoj se i dijagnostikuje ovo oboljenje. Na topografiji PMD se predstavlja kao „leptir” ili mapa „golubice koje se ljube”.

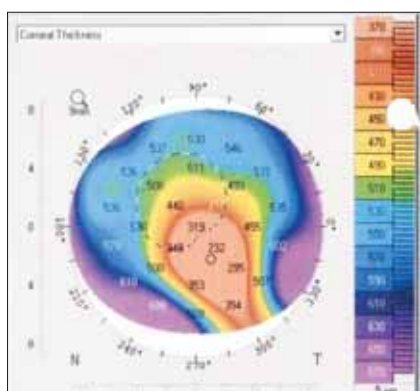
Napredovanje bolesti (debljina rožnjače)

Kako keratokonus napreduje tako dolazi do istanjenja centralne rožnjače, uglavnom strome a vrlo često i epitela tako da se stvara koničan oblik rožnjače. Metode za merenje pahimetrije, debljine rožnjače po topografiji rožnjače su:

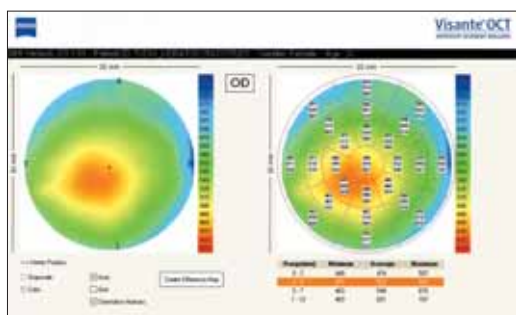
- tehnike skeniranja kroz procepu lampu kao što je Orbscan II (Bausch & Lomb, NY), Slika 8a
- rotirajuća Scheimpflug kamera kao što je Pentacam (Oculus, Nemačka), Slika 8b
- optička koherentna topografija kao što je Visante OCT (Zeiss Meditec, CA), Slika 8c



Slika 8a. Mapa pahimetrije dobijena Orbscan-om II



Slika 8b. Mapa pahimetrije dobijena Pentacam-om



Slika 8c. Mapa pahimetrije dobijena Visante OCT-om

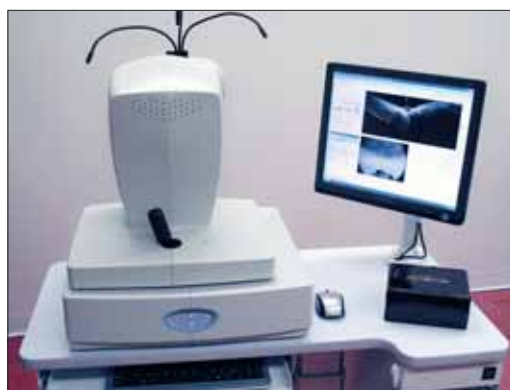Studije koje koriste novu tehnologiju kao što je OCT ukazuju da se razlika u debljini rožnjače između normalnog i oka sa keratokonusom kreće od 89 do 109 μm . Iako pacijenti sa keratokonusom mogu imati normalnu debljinu rožnjače na apeks-u koničnog dela, jedna studija pokazala je da je prosečna minimalna centralna debljina rožnjače normalnog oka $540 \pm 30 \mu\text{m}$ a oka sa keratokonusom $443 \pm 64 \mu\text{m}$.

- ultrazvučna pahimetrija kao što je Artemis instrument (UltraLink, LLC), Slika 8d

Ovi relativno novi uređaji daju i topografsku sliku tako da se debljina rožnjače može izmeriti u bilo kojoj tački bilo kog meridijana, uključujući i tačku gde je rožnjača najtanja.

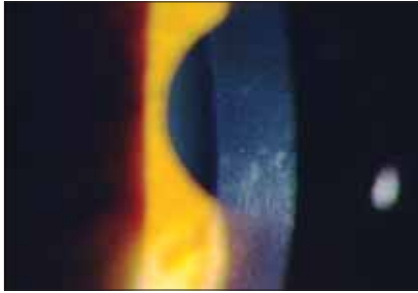
Merenje debljine po topografiji rožnjače daje mogućnost pažljivog praćenja napredovanja keratokonusa s obzirom na to da se iste tačke na istim lokacijama mogu meriti u vremenu. Noviji, high-definition spectral domain OCT-ovi mogu povećati rezoluciju ovih slika toliko da se debljina epitela kao i totalna debljina rožnjače mogu mnogo preciznije meriti. Iako ne postoji neki specijalan način klasifikacije težine keratokonusa na osnovu debljine rožnjače ipak postoje značajne razlike u debljini rožnjače između zdravih i očiju sa keratokonusom (misleći pri tome na sve vrste i stepene težine keratokonusa).

Opšte je prihvaćeno da se rožnjača debljine manje od 300 μm uputi kornealnom hirurгу na konsultativni pregled.

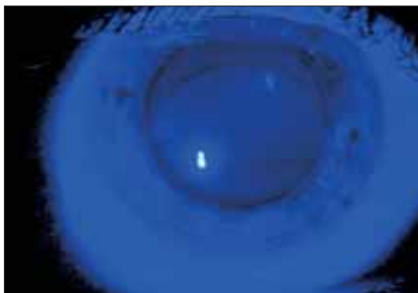


Slika 8d. Spectral domain OCT

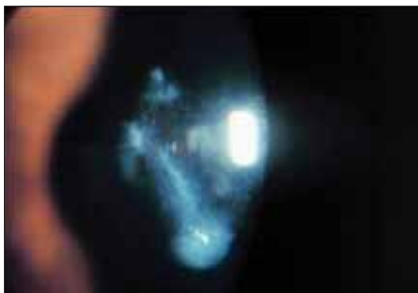3. Dijagnoza i znaci



Slika 9. Vogt strije



Slika 10. Fleischer-ov prsten



Slika 11. Ožiljavanje rožnjače

Anamneza i simptomatologija

Momenat postavljanja prve dijagnoze keratokonusa može biti u vreme od pacijentove rane mladosti do sredine tridesetih godina života. Simptomi uključuju nedostatak jasnog ili oštrog vida, naročito u uslovima slabog osvetljenja (npr. za vreme vožnje ili gledanja TV u mraku).

Sledi lista simptoma i znaka povezanih sa postavljanjem dijagnoze keratokonusa:

- Manje ili veće smanjenje naočarima korigovane oštine vida u uslovima velikog i malog kontrasta kako na daljinu tako i na blizinu
- Promena oštine vida počev od puberteta pa nadalje (sve do pacijentovih srednjih tridesetih ili četrdesetih ali je moguće i kasnijih godina života)
- Monokularna diplopija i senke (duhovi) uz likove koji se posmatraju
- Abnormalna kontrastna osetljivost
- Iritacija oka i simptomi suvog oka
- Trljanje očiju u anamnezi
- Atopijska oboljenja u ličnoj anamnezi
- Anamnestički prisustvo sistemskih stanja koja mogu biti povezana sa keratokonusom

Biomikroskopija kroz procepu lampu

Sledi lista biomikroskopskih znaka na oku koji ukazuju na keratokonus:

- Prominentni kornealni nervi
- Vogt strije, stres nabori u zadnjoj stromi ili na Descemet-u koji na kratko nestaju na pritisak prstom (Slika 9)
- Fleischer-ov prsten (prsten od gvožđa) javlja se na spoju istanjenog keratokoničnog i debljeg, keratokonusom ne-zahvaćenog dela rožnjače (Slika 10)
- Epitelni ili subepitelni ožiljci na apeks-u rožnjače (Slika 11)
- Munsonov znak, ispupčenje donjeg kapka pri pogledu na dole (Slika 12)
- Hidrops rožnjače (kasniji stadijumi), prekid funkcije endotela koji za posledicu ima edem epitela rožnjače a kasnije ožiljak (Slika 13)

Oftalmoskopija i retinoskopija

Ovi znaci se mogu javiti u ranoj fazi progresije keratokonusa i doprinose postavljanju rane dijagnoze:

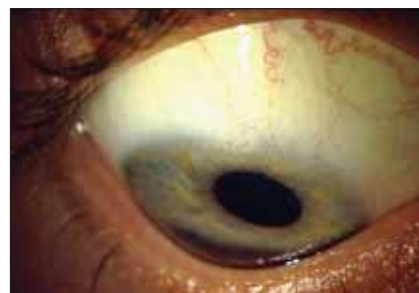- Vizualizacija konusa u crvenom refleksu u zenici (Charleaux-ov znak kapljice ulja)
- Iregularni ili makazasti refleksi pri retinoskopiji
- U početku promena osovine cilindra astigmatске korekcije a kasnije promena snage cilindra
- Miopija i irregularni astigmatizam (obično „a la regle” ili kosi)
- U PMD postoji tendencija ka dalekovidosti i „contra regle” astigmatizmu

Topografija, keratometrija i pahimetrija

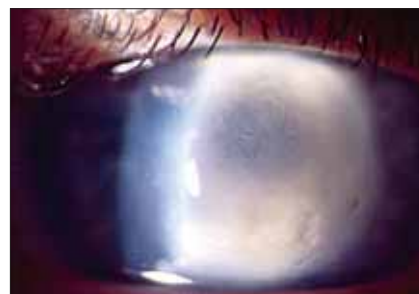Određivanje vrste keratokonusa i njegove veličine korišćenjem videokeratосkopa (VKE)

Centralni ili **nipple** konus je mala paracentralna promena obično manja od 5mm u diametru. Kako napreduje, ovaj tip konusa postaje sve manji i strmiji što se može i videti na VKE mapama na Slikama 14a i 14b.

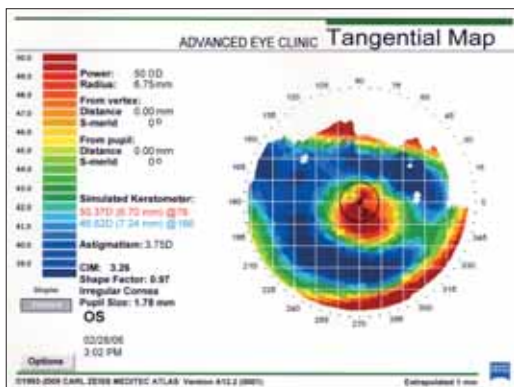
Kod ovalnog (u horizontalnom meridijanu je ovalan) konusa, centar apikalnog dela konusa je pomeren u odnosu na vidnu osovinu obično u donje-temporalni kvadrant, prosečnog dijametara 5–6mm. Kako napreduje, konus se sve više udaljava od centra rožnjače i postaje sve većeg dijametara i strmijeg poluprečnika zakrivljenosti (Slike 15a, 15b i 15c).



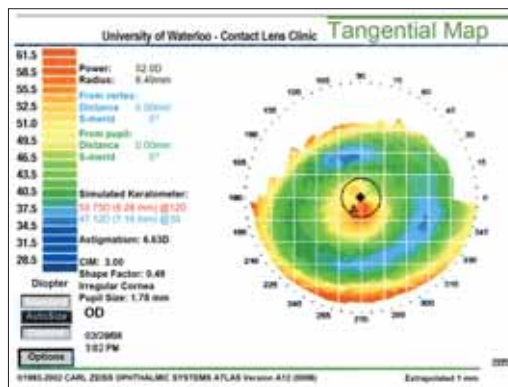
Slika 12. Munsonov znak



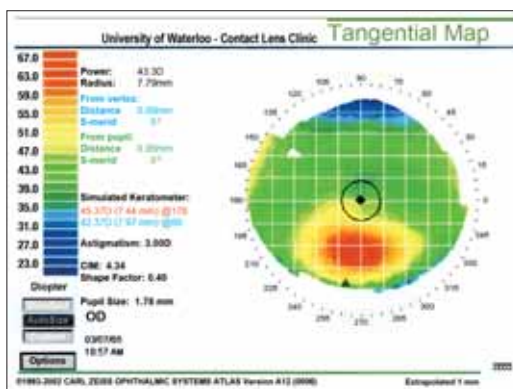
Slika 13. Hidrops rožnjače



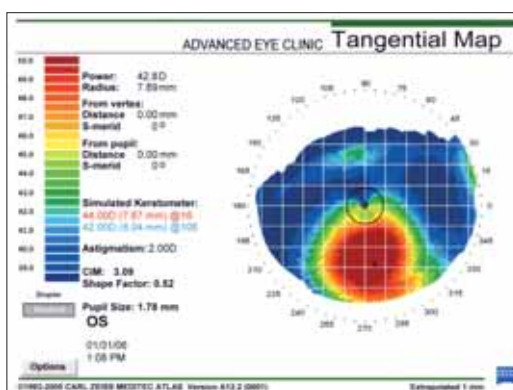
Slika 14a. Centralni konus u ranoj fazi, kornealna topografija



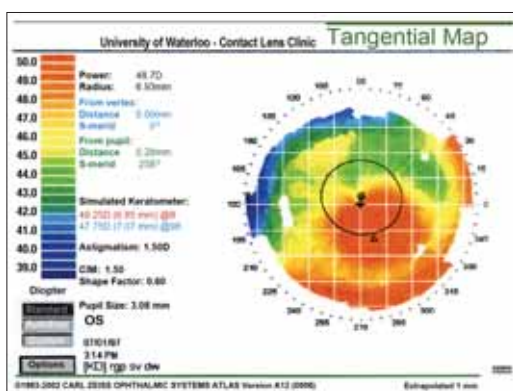
Slika 14b. Centralni konus u kasnoj fazi, kornealna topografija



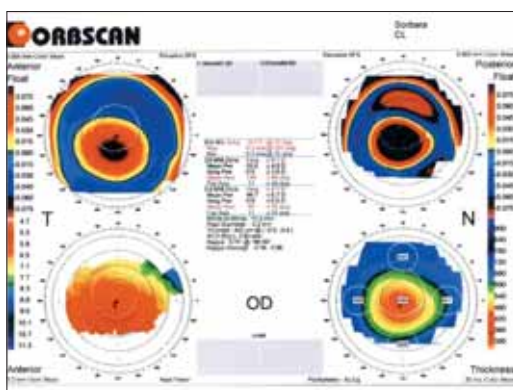
Slika 15a. Ovalni konus u ranom stadijumu, topografska mapa



Slika 15b. Ovalni konus u razvijenom stadijumu, topografska mapa



Slika 15c. Ovalni konus u odmaklom stadijumu, topografska mapa



Slika 16. Keratoglobus, topografska mapa

Keratoglobus je najveći od tri postojeća tipa i često zahvata tri-četvrtine površine rožnjače (Slika 16).

Progresija zakrivljenja rožnjače

Kada centralni tj. nipple konus progredira, rožnjača na centralnom delu apeks-a konusa postaje tanja što izaziva još iregularnije keratometrijske likove i ne-ortogonalni, a la regle ili kosi astigmatizam. Kada ovalni konus napreduje, rožnjača istanjuje paracentralno a apeks rožnjače ima tendenciju da se krivi na dole i temporalno što izaziva pojavu iregularnih keratometrijskih likova, asimetričnu topografiju rožnjače kao i ne-ortogonalni, a la regle ili kosi astigmatizam. Obe varijacije keratokonusa pokazuju asimetriju između dva oka (Slike 15a, 15b i 15c). Kod PMD-a konus se istanjuje na dole i nagnje se ka donjem delu limbusa te izaziva ne-ortogonalni „contra regle” astigmatizam (Slika 7a).

Refrakcija i vizus

I miopija i astigmatizam rastu sa progresijom kako centralnog tako i ovalnog keratokonusa i to sa $-1,00D$ na više od $-10,00D$ (sferne i cilindrične snage), sa sve manjom mogućnošću da se korekcijom naočarima postigne prihvatljiva oštrina vida. Na sličan način u PMD-u zbog velikog porasta radijusa zakrivljenosti u donjem delu rožnjače raste i „contra regle” astigmatizam, čak i do $20,00D$. Pacijent zbog velikog ublažavanja zakrivljenosti rožnjače u zeničnom predelu ulazi u hipermetropiju. Dodatno, kako PMD napreduje, oštrina vida postignuta korekcijom naočarima u uslovima i jakog i slabog kontrasta sve je slabija i tipično je od 20/25 do 20/80 ili slabije. Pogledaj dodatak G gde je Tablica Konverzije: Izražavanje oštine vida na daljinu.

Diferencijalna dijagnoza

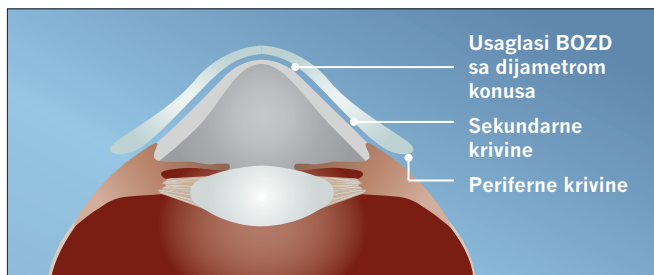
Razlikovanje vrste keratokonusa može biti od velikog značaja (to jest da li je centralan, ovalni ili PMD) u cilju adekvatnog savetovanja pacijenta što se tiče prognoze oboljenja i koji hirurški ili ne-hirurški tretman bi najbolje bilo primeniti. Da bi se što bolje fitovala kontaktna sočiva (odredili parametri i dizajn sočiva) neophodno je da se odredi vrsta i veličina keratokonusa.

4. Metodi korekcije kontaktnim sočivima

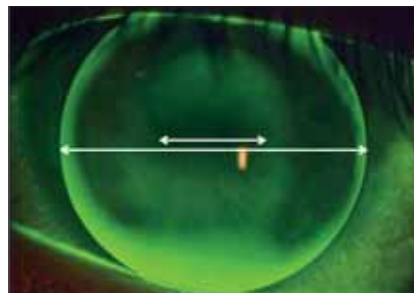
Kornealna gas permeabilna (GP) kontaktna sočiva

Sočiva dijametra (TD) od 8 do 12,8mm smatraju se kornealnim. Kako veličina koničnog dela rožnjače raste tako bi trebalo da raste i dijametar zadnje optičke zone (BOZD), radijus bazne krivine i dijametar sočiva što dovodi do boljeg podudaranja sagitalne dubine konusa i sagitalne dubine zadnje optičke zone kao što je i prikazano strelicama na sočivima i topografskim mapama. U pronalaženju rešenja kojim bi se najrazličitiji parametri konusa rožnjače fitovali najpodudarnijim sočivom koristi se kornealni topograf koji može meriti veličinu, poziciju i površinu konusa. Dobra komunikacija sa laboratorijom za proizvodnju kontaktnih sočiva je vrlo važna u cilju što adekvatnijeg fitovanja ovakvih sočiva, naročito poznavanje u kom dijametru laboratorija proizvodi optičku zonu sočiva kao i da li se dijametar optičke zone može menjati sa promenom radijusa zakrivljenosti bazne krivine sočiva (plivajući BOZD) ili ostaje nepromenljiv (fiksirani BOZD) i menja se samo sa promenom totalnog dijametra sočiva (Slike 17 do 25). Pogledaj stranu 13, Tablice 1 i 2.

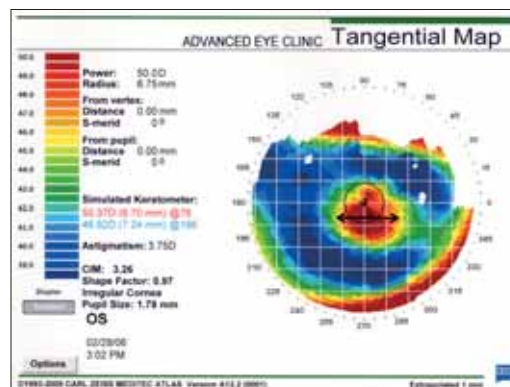
Ukoliko je optička zona sočiva prevelika u poređenju sa dijametrom konusa, sagitalna dubina sočiva će biti veća nego sagitalna dubina konusa pa će preveliki klirens (prazan prostor između zadnje površine sočiva i prednje površine rožnjače) oko konusa zbog toga dovesti do formiranja mehurića u pre-lentalnom sloju suznog filma. Ovakav fit može uticati na vidnu funkciju. Ukoliko je optička zona sočiva previše mala, sag. dubina sočiva će biti manja od sag. dubine konusa, sočivo će se previše oslanjati na konus što za posledicu ima nestabilno



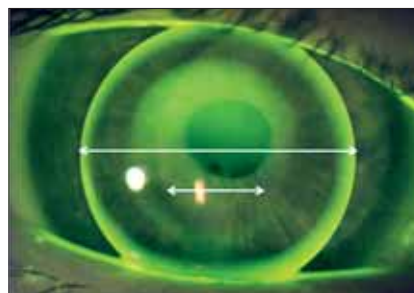
Slika 21. Ilustracija podudaranja BOZD sa dijametrom konusa



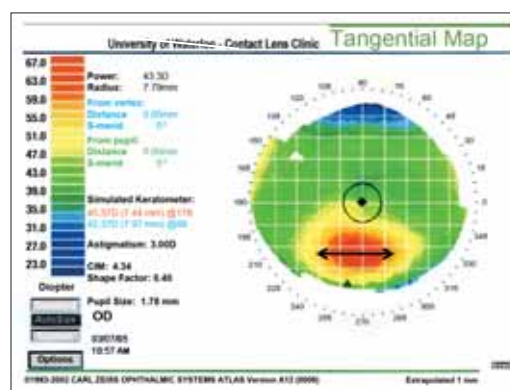
Slika 17. Centralni konus (promenljiv BOZD)



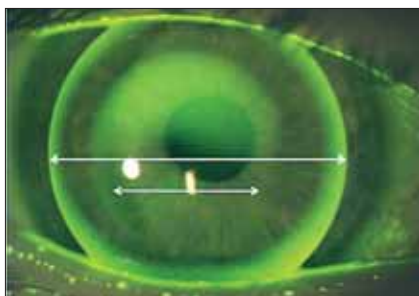
Slika 18. Topografija centralnog konusa



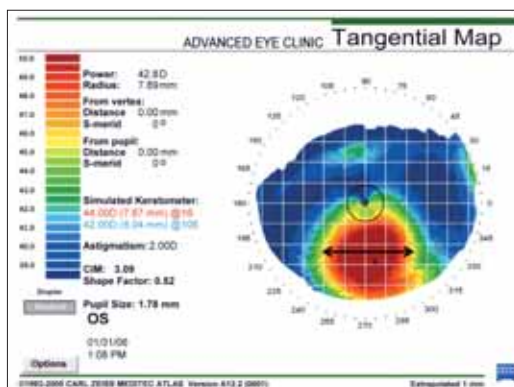
Slika 19. Ovalni konus u početnom stadijumu (ne-promenljiv BOZD)



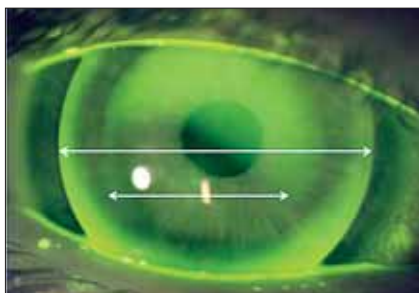
Slika 20. Ovalni konus u ranom stadijumu



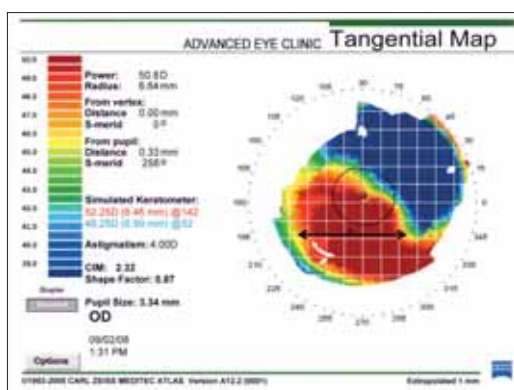
Slika 22. Ovalni konus u srednje razvijenom stadijumu (ne-promenljiv BOZD)



Slika 23. Topografija ovalnog konusa u srednje razvijenom stadijumu



Slika 24. Ovalni konus u odmaklom stadijumu (ne-promenljiv BOZD)



Slika 25. Topografija ovalnog konusa u odmaklom stadijumu

sočivo i sočivo koje je decentrirano na rožnjači (Slika 21). Kada su i BOZD i TD određeni a koristimo uobičajeni dizajn sočiva, proračunat radijus zadnje optičke zone tj. bazna krivina (BOZR) će dati nežno oslanjanje na tri tačke tj. ravnomerno raspoređeno oslanjanje sočiva preko celog konusa (Slike 17 do 25). Pogledaj tablice na strani 13.

Periferija sočiva treba da bude mnogo blaža nego periferija rožnjače a da bi se to postiglo sočivo treba da ima mnogo odignutiju ivicu nego ono na sočivu koje je dizajnirano za prosečno oko, sa prosečnom vrednošću koeficijenta ekscentričnosti (0,5 do 0,6). Vrednosti koef. ekscentričnosti za oči sa keratokonusom kreću se od 0,65 do više od 1,0 u slučajevima sa odmaklim stadijumom bolesti.

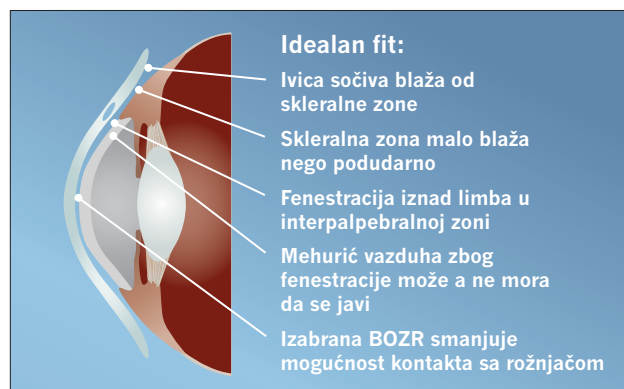
Korneo-skleralna i semi-skleralna GP kontaktna sočiva

Sa pojavom hyper-Dk materijala za GP sočiva, kontaktolozi se osećaju sigurnije kada prepisuju sočiva sa velikim dijametrom. Sočiva veličine od 12,9 do 13,5mm smatraju se korneo-skleralnim a od 13,6 do 14,9mm su semi-skleralna sočiva.

Prilikom fitovanja ovih sočiva treba obratiti pažnju na tri različite zone i prilagođavati ih nezavisno:

- kornealni deo (BOZD/BOZR)
- srednja periferija koja se nalazi iznad mesta gde se kornea i sklera (c-s) spajaju
- skleralno-konjunktivalni deo (s-c)

Korneo-skleralna sočiva se fituju tako da ostane mali prostor (klirens) između zadnje površine sočiva i apeks-a rožnjače ispunjen suzama ili sa podudaranjem centralne rožnjače i zadnje površine sočiva, dalje, iznad mesta gde se rožnjača i beonjača spajaju takođe ostaje mali klirens a iznad skleralno-



Slika 26. Ilustracija dizajna skleralnog sočiva

konjunktivanog dela sočivo je paralelno sa površinom oka. Semi-skleralna sočiva se fituju na sličan način osim što je neophodan veći klirens iznad apeks-a rožnjače koji bi obezbedio veći protok suza ispod sočiva.

Kada kornealna topografija pokaže veoma velike i iskrivljene ektazije (keratoglobus) koje mogu biti pomerene na dole (PMD) ili su nepravilnog oblika (oblatnog, kao nakon KPP), to su onda slučajevi koji bi lakše bili rešeni sočivima sa BOZD koje imaju RGP sočiva ovako velikog dijametra.

Mini-skleralna i skleralna GP kontaktna sočiva

Dijametri sočiva između 15,0mm i 18,0mm mogu se smatrati mini-skleralnim, a od 18,1mm do preko 24mm smatraju se skleralnim sočivima. Fitovanje ovih sočiva zahteva poznavanje kakvog je oblika mesto na kome se spajaju rožnjača i beonjača kao i topografije same beonjače.

Fitovanje skleralnih sočiva bez uzimanja otiska je pravi izazov ali od kada su u poslednje vreme ponuđeni probni setovi i od kada se koristi optička koherentna tomografija kako bi se stvorila jasnija slika prednjeg segmenta oka, značajno je olakšano fitovanje pa i dizajniranje ovih sočiva. Skleralna sočiva su tako dizajnirana da kada su na oku budu paralelna sa i da se

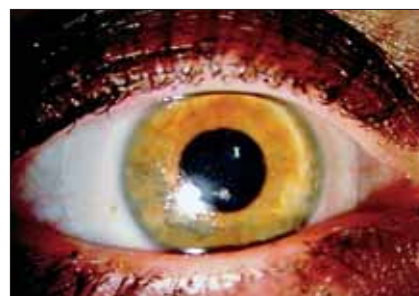oslanjaju na bulbarnu vežnjaču a da nadsvođuju rožnjaču bez dodirivanja koničnog dela rožnjače (Slika 26). Da bi se postigao ovakav fit, sagitalna dubina sočiva mora biti veća od sagitalne dubine rožnjače. S obzirom da se velika količina suza zadržava ispod skleralnih sočiva, ona, osim što maskiraju velike površine iregularne rožnjače mogu imati i terapijski efekat u lečenju suvog oka (npr. kod odbacivanja grafta ili Sjögren-ovog syndrome).

Ova sočiva imaju velike prednosti u tretmanu odmaklih slučajeva PMD, teških keratoglobusa i tzv. „isturenih” (proud-engl. ponosan) ili pomerenih (tiltovanih) graft-

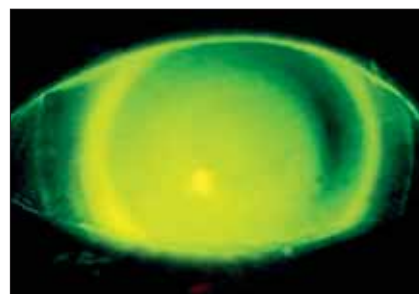
ova nakon KPP (kao i bilo koje druge distorzije rožnjače nakon refraktivne hirurgije) pružajući kako komfor tako i bolje optičke uslove. Slično kao kod semi-skleralnih sočiva, da bi se uspešno fitovala, svaka od tri zone sočiva mora se posmatrati izolovano. Razmena suza postiže se preko pumpi sličnoj aktivnosti gornjeg kapka dok pritiska površinu kontaktnog sočiva kad preko njega prelazi, što izaziva ugibanje (pozitivan pritisak) centra sočiva i negativan pritisak koji nastaje kada periferija sočiva uvlači suze ispod sočiva (Slike 27 do 28).

Dizajn „na krkače” (Pigibek)

Tradicionalni pigibek sistem u kome je u hidrogel sočivu izrezbareno ležište u koje je postavljeno tvrdo sočivo (veliçine 8,0 do 9,8mm) kao npr. kod starih UltraVision KeraSoft® soçiva (od 12,5 do 14,5mm), bio je dobar, jer je u početnim i srednje razvijenim slučajevima ovalnih konusa centrirao rigidno kontaktno soçivo ispred zenice i poboljšavao komfor ali mu je mana bila to što je spuštao parcijalni pritisak kiseonika između dva soçiva na vrlo nizak nivo (Slike 29 do 30b). Sa pojavom silikon hidrogel soçiva te njihovim „off-label” korišćenjem (samo su CIBA Night and Day™, Bausch & Lomb PureVision® i Vistakon Oasys™ registrovani za terapijsku primenu) ponovo je oživeo interes za pigibek sistem soçiva. Ovakva kombinacija mekog i rigidnog soçiva povećava parcijalni pritisak

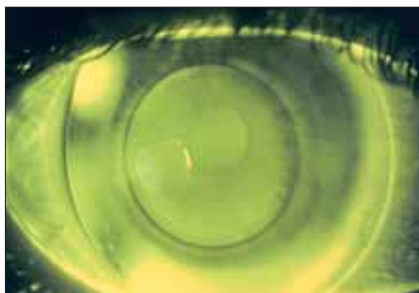


Slika 27. Skleralno sočivo, bela svetlost

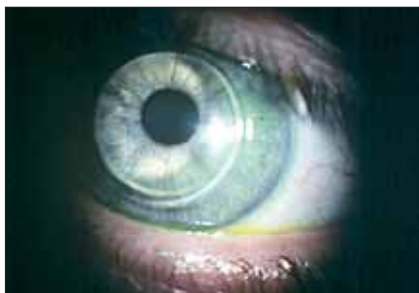

Slika 28. Skleralno sočivo, fluoresceinski test


Dijametar sočiva	Vrsta sočiva
8,0–12,8mm	Kornealno
12,9–13,5mm	Korneo-skleralno
13,6–14,9mm	Semi-skleralno
15,0–18,0mm	Mini-skleralno
18,1–24,0mm	Skleralno



Slika 29. Pigibek, sa fluoresceinom visoke molekularne težine



Slika 30a. Pigibek, belo svetlo



Slika 30b. Ilustracija pigibek-a

kiseonika ispod ovog dvo-sočivnog sistema sa 34mm Hg (PMMA ili meko sočivo sa niskim sadržajem vode) na 95mm Hg (GP i skleralna sočiva) što je jednako Dk/t od 39×10^{-9} (cm/sec)(ml $O_2 \times$ mm Hg): daleko iznad nivoa neophodnog da bi se izbegao edem rožnjače (24×10^{-9} [cm/sec][ml $O_2 \times$ mm Hg]) prilikom dnevnog nošenja.

Pored poboljšanog komfora, druge prednosti pigibek sistema koji koriste silikon hidrogele su: blago reoblikovanje konture rožnjače i zaštita rožnjače kada su prisutne hronične erozije. S obzirom da ne postoji ležište u mekom sočivu, centriranje RGP se može postići samo korišćenjem mekog kontaktnog sočiva plus snage. Plus snaga (+0,50D) pomaže centriranju sočiva postrmljivanjem centralnog fita GP sočiva dovodeći ga tako na centar mekog sočiva. S obzirom da se ovde centralni fit mora ustrmiti, periferiju GP sočiva najčešće moramo da naručujemo sa povećanim aksijalnim odizanjem ivica ne bi li se izbegla mogućnost da se meko sočivo zalepi za oko.

Meka kontaktna sočiva

Uloga mekih kontaktnih sočiva u korekciji iregularne rožnjače sa iregularnim astigmatizmom je ograničena. Njihovu upotrebu ratmotrite kada ništa drugo ne uspeva a pacijent ne toleriše RGP (kako se GP sočiva velikog dijamtera koja prelaze limb kao što su semi i mini-skleralna sve češće upotrebljavaju ovo se sve ređe dešava). Sferna meka kontaktna sočiva sa veoma debelim centrom (0,3-do 0,5mm) mogu maskirati jedan deo iregularnosti ali treba uzeti u obzir njihov nizak permeabilitet za kiseonik i mali procenat uspeha u korekciji keratokonusa. Kao alternativu, razmotriti korišćenje mekih sočiva sa toricitetom na zadnjoj površini (takođe su sa debelim centralnim delom zbog korišćenja prizma balast stabilizacije) na koje se može narezati do 11,00D cilindara. Loši optički rezultati dobijeni korekcijom keratokonusa mekim sočivima donekle se mogu kompenzovati cilindričnim naočarima preko sočiva. Ukoliko se postigne kontrola rotacije, jedna druga varijanta mekih sočiva se može naći uskoro na tržištu, to su wavefront sočiva koja mogu delimično korigovati optičke aberacije visokog reda i to individualno za svakog pacijenta.

5. Dizajni sočiva

Kornealna kontaktna sočiva

Sferna višekrivinska sočiva

Sferni centar i sferna periferija: Soper-ov dvokrivinski dizajn je jedno od prvih PMMA sočiva kojima se korigovao keratokonus. To sočivo je imalo mali dijametar i zadnju optičku zonu čija se veličina ne može menjati, strmu baznu krivinu i blažu sekundarnu krivinu (45,00D, 7,5mm) koja je odgovarala periferiji rožnjače. Danas se može dobiti i u GP materijalu i fituje se menjanjem centralne sagitalne dubine sočiva sve dok ne nestane dodir na apex-u ili se na tom mestu ne formira mali mehurić.

Kasnije je korišćeno McGuire sočivo sa strmim centrom i postepenim ublažavanjem prema periferiji. Postepeno ublažavanje postiže se sa pet sočivnih krivina: četiri periferne krivine koje su 3,6,8 i 10D blaže nego bazna krivina sočiva. Dijametar sočiva se bira na osnovu veličine konusa i povećava se kako raste veličina konusa, i to sa 8,1mm za centralni, nipple konus do 8,6mm za ovalni konus.

Danas se kornealna sočiva sa sfernim krivinama mogu dizajnirati korišćenjem programa za aksialno odizanja ivica sočiva i to bilo kog totalnog dijametra, dijametra zadnje optičke zone i aksialnog odizanja ivice formiranog

Tablica 1. Primer probnog seta višekrivinskog sočiva sa nepromenljivom baznom krivinom (BOZD)

	9,4 TD																	
BOZR	7,99	7,90	7,80	7,67	7,50	7,34	7,18	7,11	7,03	6,96	6,89	6,82	6,75	6,68	6,62	6,55	6,49	6,37
BOZD	7,40	7,40	7,40	7,40	7,40	7,40	7,40	7,40	7,40	7,40	7,40	7,40	7,40	7,40	7,40	7,40	7,40	7,40
SC1	9,30	9,20	9,10	9,00	8,90	8,80	7,98	7,91	7,83	7,76	7,69	7,62	7,55	7,48	7,42	7,50	7,40	7,30
SCW1	8,00	8,00	8,00	8,00	8,00	8,00	8,00	8,00	8,00	8,00	8,00	8,00	8,00	8,00	8,00	8,00	8,00	8,00
SC2	10,30	10,20	10,10	10,00	9,90	9,80	8,98	8,91	8,83	8,76	8,69	8,62	8,55	8,48	8,42	8,55	8,40	8,30
SCW2	8,60	8,60	8,60	8,60	8,60	8,60	8,60	8,60	8,60	8,60	8,60	8,60	8,60	8,60	8,60	8,60	8,60	8,60
SC3	11,30	11,20	11,10	11,00	10,90	10,80	10,18	10,11	10,03	9,96	9,89	9,82	9,75	9,68	9,62	9,65	9,55	9,35
SCW3	9,00	9,00	9,00	9,00	9,00	9,00	9,00	9,00	9,00	9,00	9,00	9,00	9,00	9,00	9,00	9,00	9,00	9,00
PC	12,30	12,20	12,10	12,00	11,90	11,80	11,68	11,61	11,53	11,46	11,39	11,32	11,25	11,18	11,12	11,00	11,00	10,85
PCW	9,40	9,40	9,40	9,40	9,40	9,40	9,40	9,40	9,40	9,40	9,40	9,40	9,40	9,40	9,40	9,40	9,40	9,40
AEL	0,186	0,191	0,198	0,208	0,225	0,241	0,222	0,228	0,236	0,243	0,250	0,257	0,265	0,274	0,282	0,302	0,307	0,326

Tablica 2. Primer probnog seta višekrivinskog sočiva sa promenljivom baznom krivinom (BOZD)

	9,4 TD																	
BOZR	8,00	7,90	7,80	7,70	7,60	7,50	7,40	7,30	7,20	7,10	7,00	6,90	6,80	6,70	6,60	6,50	6,40	6,30
BOZD	7,00	6,50	6,50	6,50	6,50	6,50	6,00	6,00	6,00	6,00	6,00	5,50	5,50	5,50	5,50	5,50	5,00	5,00
SC1	9,00	8,90	8,80	8,70	8,60	8,50	8,40	8,30	8,20	8,10	8,00	7,90	7,80	7,70	7,60	7,50	7,40	7,30
SCW1	7,60	7,10	7,10	7,10	7,10	7,10	6,60	6,60	6,60	6,60	6,60	6,20	6,20	6,20	6,20	6,20	5,80	5,80
SC2	10,00	9,90	9,80	9,70	9,60	9,50	9,40	9,30	9,20	9,10	9,00	8,90	8,80	8,70	8,60	8,50	8,40	8,30
SCW2	8,20	7,70	7,70	7,70	7,70	7,70	7,40	7,40	7,40	7,40	7,40	7,20	7,20	7,20	7,20	7,20	6,90	6,90
SC3	11,00	10,90	10,80	10,70	10,60	10,50	10,40	10,30	10,20	10,10	10,00	9,90	9,80	9,70	9,60	9,50	9,40	9,30
SCW3	8,60	8,55	8,55	8,55	8,55	8,55	8,40	8,40	8,40	8,40	8,40	8,30	8,30	8,30	8,30	8,30	8,00	8,00
PC	12,00	11,90	11,80	11,70	11,60	11,50	11,40	11,30	11,20	11,10	11,00	10,90	10,80	10,70	10,60	10,50	10,40	10,30
PCW	9,40	9,40	9,40	9,40	9,40	9,40	9,40	9,40	9,40	9,40	9,40	9,40	9,40	9,40	9,40	9,40	9,40	9,40
AEL	0,213	0,262	0,270	0,279	0,288	0,298	0,350	0,362	0,375	0,389	0,403	0,455	0,473	0,492	0,513	0,535	0,606	0,633

multiplim perifernim krivinama (Tablica 1 i 2). Ključno je da se obezbedi visoko aksialno odizanje ivica (više nego kod normalnog kornealnog dizajna) koje je dovoljno da obezbedi adekvatan klirens dok je sočivo na rožnjači sa visokim ekscentricitetom. Probni setovi su dostupni u varijanti nepromenljivih BOZD-a za svaki BOZR, a višekrivinska periferija je na raspolaganju da se poruči u varijanti: standardna, strmija ili blaža. Na sličan način, probni setovi sa promenljivim BOZD u opciji višekrivinske standardne, strmije ili blaže periferije omogućavaju uspešno fitovanje.

Sferni centar i asferična periferija: Sa sve većim napretkom u proizvodnji GP sočiva, menjali su se i dizajni sočiva te su danas dostupna i sočiva sa asferičnom periferijom. Ovako dizajnirana sočiva pružaju poboljšanje optike u centru koji je sferan i bolju podudarnost fita na asferičnoj periferiji rožnjače. Ovakvi dizajni dozvoljavaju i veće aksialno odizanje ivica što će sa napredovanjem keratokonusa postati neophodno. Centralni deo sočiva i njegova periferija se mogu nezavisno menjati.

Asferična kontaktna sočiva

Odavno nam je dostupan kompletno asferični dizajn sočiva gde je sočivo od centra ka periferiji postepeno sve blaže i blaže. Osim toga, neki kompletno asferični dizajni nude i kontrolu aberacija gde je u cilju smanjenja sferne aberacije prednja površina sočiva takođe asferična. S obzirom da kompletni asferik leži mnogo bliže prednjoj površini rožnjače, ova sočiva se fituju strmije nego sferična sočiva sa istim BOZD. Kod nekih dizajna moguće je bukvalno diktirati nivo ekscentričnosti zadnje površine asferičnog sočiva. Iako se periferija i optička zona asferičnog GP sočiva mogu nezavisno jedan od drugog prilagođavati, laboratorija za proizvodnju kontaktnih sočiva će sama podešavati kako BOZR tako i snagu sočiva u zavisnosti da li je periferija blaža ili strmija zbog smanjenja tj. povećanja sagitalne dubine do koga ste promenama parametara sočiva doveli. Nasuprot opciji nepromenljive BOZD, neka sočiva su dizajnirana tako da im je moguće menjati BOZD, što znači da kako ste periferiju ublažili ili postrmili, BOZD se smanjuje što u slučajevima napredovanja centralnog konusa omogućava lakši re-fit.

Semi- i mini-skleralna kontaktna sočiva

Fitovanje i dizajni semi- i mini-skleralnih sočiva su se značajno razvili sa pojavom Hyper-Dk materijala za GP sočiva koji obezbeđuju bolji prenos kiseonika. Ova sočiva su dizajnirana tako da leže na beonjači i da na zadnjoj površini koriste sferičnu optiku u više zona dok neka u cilju smanjenja sferne aberacije imaju asferičnu optiku na prednjoj površini. Ova sočiva mogu biti sa pet krivina gde bazna krivina i prva periferna krivina leže u zoni rožnjače, sledeća periferna krivina odstoji iznad limbusa a poslednje dve periferne su tangentne na skleru. Detaljnija objašnjenja ovih sočiva mogu se pronaći u Dodatku D.

Pigibek sočiva

Za pigibek sistem se najčešće koriste silikon hidrogelna sočiva sa najstrmijom baznom krivinom. Ukoliko je meko sočivo za pigi-bek previše blago fitovano može doći do odizanja ivica sočiva (fluting) dok previše strmo fitovano meko sočivo na limbusu može imati zarobljeni mehurić vazduha. Iako može delovati logično da se za pigi-bek koristi tvrde meko sočivo jer će ono više maskirati iregularnost rožnjače, ono najverovatnije neće biti u stanju da se prilagodi obliku rožnjače na kojoj se nalazi a samim tim bi izazivalo više vizuelnih tegoba jer bi se sa svakim treptajem stezalo. Sočivo treba da bude sa malom plus snagom (+0,50D) u cilju lakšeg centriranja GP sočiva. Bazna krivina rigidnog sočiva koje koristimo u pigibek sistemu će najverovatnije morati da se ublaži u odnosu na ono koje bi išlo da nema mekog sočiva i to za oko 0,10mm. Vrlo je verovatno da će se novonastaloj situaciji (ležanje na mekon sočivu) morati prilagoditi i periferija rigidnog sočiva, i to tako što će mu se povećati odizanje ivica.

6. Fitovanje sočiva

Odabir pravog dizajna sočiva

Opšta pravila

Mogućnosti korekcije keratokonusa kontaktnim sočivima podrazumevaju upotrebu (po redu od početnog do najtežeg stadijuma keratokonusa):

- Sferna (dvokrivinska ili trokrivinska) i asferična gas propusna sočiva
- Sferna višekrivinska GP sočiva (specijalna sočiva) sa sfernim ili asfernim perifernim krivinama
- Semi-skleralna GP sočiva

Teški slučajevi keratokonusa, PMD i stanja nakon hirurgije rožnjače mogu se lakše fitovati mini ili kompletno skleralnim sočivima.

U ovakvim situacijama najrazumnije bi bilo da se fitovanje započne sa GP kontaktnim sočivima s obzirom da će neminovno biti neophodna. Uopšteno gledajući, pacijent postaje kandidat za kontaktna sočiva ukoliko kod njega naočarima više ne može da se postigne adekvatna korekcija. Dakle, glavna odrednica kada fitovati kontaktna sočiva pacijentu sa keratokonusom je pacijent nezadovoljan svojom vidnom funkcijom.

Procedura fitovanja treba da uključi sledeće:

- Anamneza
- Ispitivanje suznog filma
- Pregled kapaka a naročito rubova kapaka
- Keratometrija
- Kornealna topografija
- Refrakcija
- Fitovanje probnog sočiva
- Over-refrakcija
- Analiza fluoresceinskog testa

Pregledom pacijenta pre fitovanja sočiva treba da se ustanove dva bitna parametra rožnjače:

- Stadijum oboljenja
- Veličina i pozicija koničnog dela rožnjače (u cilju odabira BOZD i TD)

Stadijum keratokonusa se određuje izračunavanjem proseka dve keratometrijske vrednosti. Ako je srednja keratometrijska vrednost (K) manja od 50,00D (6,75mm), smatra se da je konus u početnom stadijumu; ako je srednja K od 50,00 do 56,00D (6,75 do 6,03mm), konus je u odmaklom stadijumu. Preko 56,00D (6,03mm), smatra se da je konus u teškom stadijumu. Kornealna topografija je od velike pomoći u određivanju oblika, pozicije i veličine konusa. Kada stigne do odmaklog stadijuma, konični deo rožnjače ima već svoj definitivan oblik koji može biti nipple (bradavičast, prilično centralan i/ili blago nazalan), ovalni (pomeren na dole ili lateralno) ili globus, koji zahvata 75% i više površine rožnjače.

Vrlo je važno posedovati probni set sočiva za fitovanje.

Edrington i saradnici (*Optom Vis Sci* 1996) su za potrebe svoje studije kao polaznu tačku koristili srednju K vrednost dobijenu klasičnom keratometrijom. Oni nisu pronašli značajnu razliku između srednje K vrednosti i početnog BOZR ($p = 0,3907$). Ova studija nije analizirala koji je BOZR sočiva koje je konačno najuspešnije bilo fitovano, umesto toga taj BOZR je korišćen kao početni od koga se dalje fituju sočiva različitih BOZR.

Odabir bazne krivine (BOZR)

Da bi na osnovu poznatog BOZR i TD izabrali definitivan BOZR sočiva imajte na umu da što su K vrednosti strmije raste i sagitalna dubina rožnjače. U cilju podudaranja sočiva i rožnjače trebalo bi kako raste kornealni astigmatizam i K vrednosti, povećavati i BOZR.

Ukoliko koristite topograf i simulirane centralne K vrednosti primenite nomogram za fitovanje opisan u Tablici 3 ili onaj predložen od proizvođača sočiva i moći ćete mnogo preciznije pretpostaviti BOZR kontaktnog sočiva za pacijenta sa keratokonusom.

Izbegavajte sočiva sa previše blagim BOZR jer ona mogu izazvati veće bojenje, ožiljavanje i krivljenje rožnjače kao i povećati diskomfor pri nošenju sočiva. Preveliki

prostor (klirens-clearance) između apeksa koničnog dela rožnjače i zadnje površine sočiva može takođe izazvati reoblikovanje rožnjače i tranzitorne dekompenzacije rožnjače praćene edemom i bojenjem kao i imprint na epitelu rožnjače izazvan nepokretnim sočivom. U ovim situacijama često se može javiti i ožiljavanje rožnjače kao i loša oštrina vida.

Sorbara i Luong (1999) su za fitovanje sočiva koristili instantaneous (tj. tangencijalnu) mape jer su one najbolje prikazivala decentraciju apeks-a i sam oblik rožnjače. Pacijente su grupisali na osnovu veličine kornealnog astigmatizma (delta K) a beležili su BOZR koji je postizao najviše uspeha u fitu. Na osnovu finalno odabranog BOZR u odnosu na blaži K izračunate su jednačine. Tablica 3 je nomogram za fitovanje pacijenata sa keratokonusom napravljen korišćenjem delta K i blažeg K dobijenih od simuliranih K vrednosti sa topografa. Evo primera:

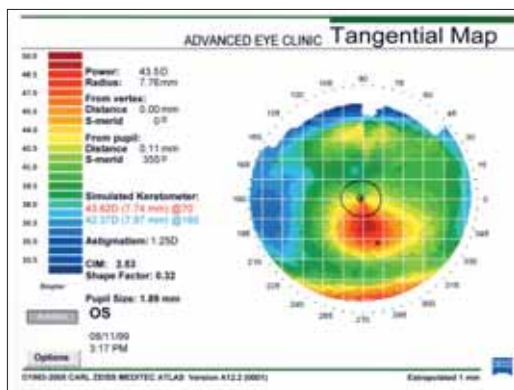
Ukoliko osoba 1 ima kornealnim topografom izmeren simuliran blaži K 48,00D (7,03mm) i -3,00D kornealnog astigmatizma, BOZR kontaktnog sočiva bio bi jednak $48,00 - (0,609 \times (-3,00)) = 49,83D$ (6,77 mm).

Tablica 3. Određivanje BOZR na osnovu kornealnog astigmatizma za dijametar sočiva 9,4mm

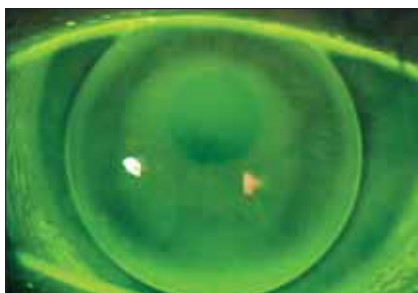
ΔK (D)	BOZR (D) (9,4TD)
-0,25 D do -3,75 D	Blaži K (D) - 0,61 x (ΔK)
-4,00 D do -7,50 D	Blaži K (D) - 0,50 x (ΔK)*
-7,75 D do -16,75 D	Blaži K (D) - 0,35 x (ΔK)

*Približno srednji K za BOZD od 7,4mm

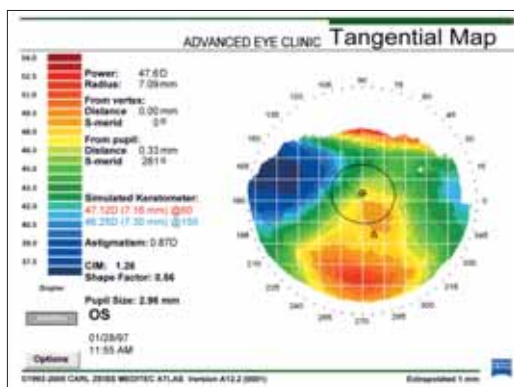
Sve više studija potvrđuje da je korišćenje topografije rožnjače od velike pomoći pri određivanju bazne krivine kontaktnih sočiva. Wasserman i saradnici (*CLAO J* 1992) su nakon fitovanja 11 pacijenata asferičnim sočivima utvrdili da je BOZR najviše u uzajamno zavisnom odnosu sa blažim K u zoni 5mm od centra rožnjače. Donshik i saradnici (*Trans Am Ophthalmol Soc* 1996) su ustanovili da je finalno odabrani BOZR GP sočiva u uzajamno vrlo zavisnom odnosu sa srednjim od dva najblaža centralna semi-meridijana u 3mm centralnoj zoni rožnjače. Szczotka (*CLAO J* 1998) je ustanovio da strmija simulirana K vrednost u aksialnoj mapi topografije (gde su peti, šesti i sedmi meridijan uprosečeni) predstavlja prosečno najbolji sferni BOZR za GP sočiva.



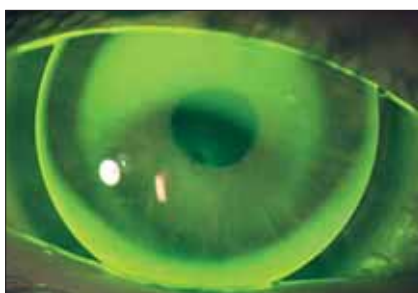
Slika 31. Početni ovalni konus, topografska mapa



Slika 31a. Fluoresceinski test, početni ovalni konus



Slika 32. Odmakli ovalni konus, topografska mapa



Slika 32a. Fluoresceinski test, odmakli ovalni konus

Ukoliko osoba 2 ima simulran blaži K 48,00D (7,03mm) ali sa -7,00D kornealnog astigmatizma, $BOZR = 48,00 - (0,419 \times (-7,00))$ što je jednako 50,93D (6,62 mm).

Za srednje visoki nivo astigmatizma (između -4,00 i -7,50D), nomogram pokazuje da je odabrana BOZD za sočivo dijametra 9,4mm približno jednaka srednjoj simuliranoj K vrednosti (0,419 do skoro 0,50 (sredina blage i strme K vrednosti)). Za manje dijemetre sočiva (npr. 8,7mm), srednja K plus 0,2mm strmi je dobra vrednost BOZR-a sa kojom treba početi fitovanje a za veće dijemetre sočiva (npr. 9,6 do 10,1mm), srednja K minus 0,2mm je dobra BOZR sa kojom možete početi fitovanje ukoliko su BOZD-i na sličan način manji tj. veći. Konačno odabran BOZR je ipak određen na osnovu tumačenja fluoresceinskog testa; poželjan je nežan oslonac na tri tačke (Slika 31a I 32a). Grubi oslonac na tri tačke za posledicu može imati stvaranje ožiljka na rožnjači, preveliku decentraciju sočiva, loš komfor prilikom nošenja sočiva i krivljenje rožnjače.

Ova ista pravila se mogu primeniti i na bi-asferična sočiva, osim što inicijalna bazna krivina treba da bude 0,1 do 0,2mm blaža nego ona predložena nomogramom jer je kod njih veća podudarnost zadnje površine sočiva i prednje površine rožnjače.

Određivanje snage sočiva

Rani znaci keratokonusa su porast astigmatizma i menjanje osovine cilindra. Pacijent sa keratokonusom obično ima kosi ili a la regle miopni astigmatizam ali pacijent sa pelucidnom marginalnom degeneracijom ima visoki contra regle astigmatizam sa hipermetropijom (razlog je preveliko zaravnjenje rožnjače u predelu zenice). U oba slučaja, ovaj astigmatizam postaje sve više iregularan i ne-ortogonalan što otežava retinoskopiju a pacijentu dodatno smanjuje najbolje korigovanu oštrinu vida. Over-refrakcija se može uraditi samo kada se podesi GP sočivo. Dok god se GP sočivo na rožnjači ne krivi previše, njegova sferna zadnja površina neutrališe iregularnost rožnjače tako što, dok je na rožnjači, prednju površinu suznog filma čini sfernom. Bez GP sočiva na oku teško je pretpostaviti refrakciju. Kako je konus strmiji, empirijsko fitovanje je sve manje izvodljivo.

Procedura fitovanja: odabir adekvatne dijametra zadnje optičke zone i totalnog dijametra (BOZD i TD)

Ranije, kad se koriste sočiva manjeg dijametra sa malim zadnjim optičkim zonama značilo je da se sočiva moraju fitovati strmije (sa apikalnim klirensom) a kad se fituju sočiva većeg dijametra fituju se sa dodirnom zadnje površine sočiva na vrhu rožnjače i „zakačena za gornji kapak”; iako većina eksperata veruje da treba izbegavati ovaj poslednji način. Metod fitovanja „oslonac na tri tačke” ne samo da poboljšava vizus nego i pomaže da rožnjača duže vreme ostane zdrava.

Pažljivim pregledom tangencijalne topografske mape, pacijentu sa keratokonusom možete preciznije pretpostaviti koja BOZD (samim tim i TD) mu odgovara. Topografska mapa otkriva da li pacijent ima nipple, ovalni ili globus tip keratokonusa, veličinu zone gde je rožnjača istanjena kao i lokaciju samog koničnog dela. Svaka topografska mapa ima indikatore veličine gde su markeri međusobno udaljeni 1mm što pomaže brže procenjivanje veličine strme zone rožnjače. Pažljivo poređenje ovih merenja sa BOZD kontaktnog sočiva olakšava nam da pretpostavimo kako bi na fluoresceinskom testu izgledala zona nakupljanja fluoresceina oko koničnog dela rožnjače kao i samo centriranje sočiva. Oba ova parametra su neophodna u cilju uspešnog fitovanja pacijenta sa keratokonusom.

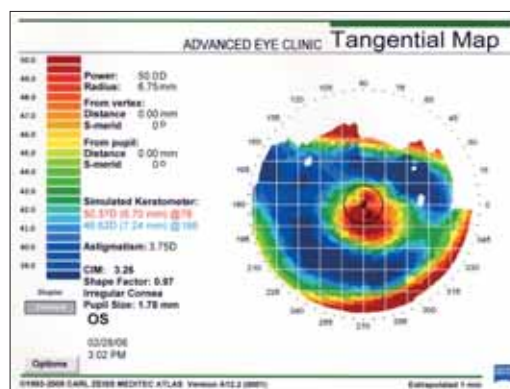
Dobra komunikacija sa laboratorijom koja pravi sočiva po vašoj porudžbini pomoći će vam da bolje shvatite dizajn sočiva iz njihovog probnog seta koji koristite i tako vam omogućiti da podešavate parametre sočiva koje poručujete sa tipom i vrstom keratokonusa koji fitujete.

Fitovanje sočiva malog dijametra (8,5 do 9,3mm)

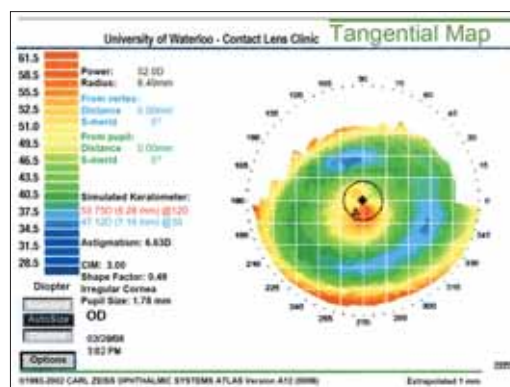
Ako ste odredili veličinu koničnog dela rožnjače kao i tip keratokonusa, sada možete izabrati i dijametar zadnje optičke zone sočiva. Sočiva malog dijametra su najadekvatnija za nipple ili centralne konuse kao i za rane ovalne konuse.

Kako nipple konus progredira, sočiva sve manjeg dijametra sa sve manjim dijametrima zadnje optičke zone (BOZD-i) biće bolje centrirani i biće manja šansa da se mehurići vazduha nakupe ispod sočiva, oko koničnog dela rožnjače.

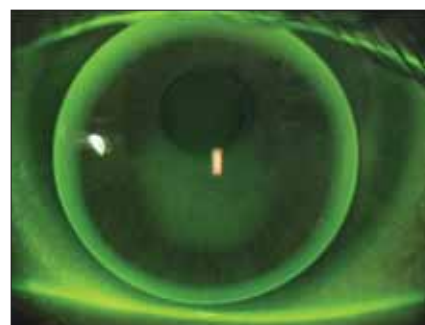Centralno lokalizovan nipple konus zauzima malu površinu koja kako progredira i postaje sve strmija, zauzima sve manju površinu rožnjače (Slika 33a i 33b). Baš zbog toga što konični deo rožnjače postaje sve strmiji i kako bi se odabralo sočivo koje takvom konusu odgovara a samim tim smanjio prazan prostor iznad i



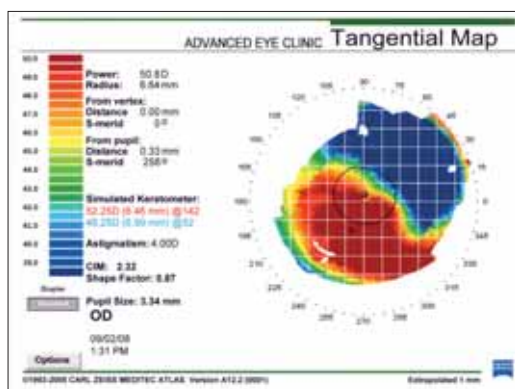
Slika 33a. Centralni konus (rani), topografska mapa



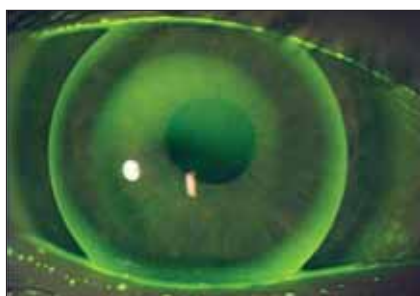Slika 33b. Centralni konus (kasni), topografska mapa



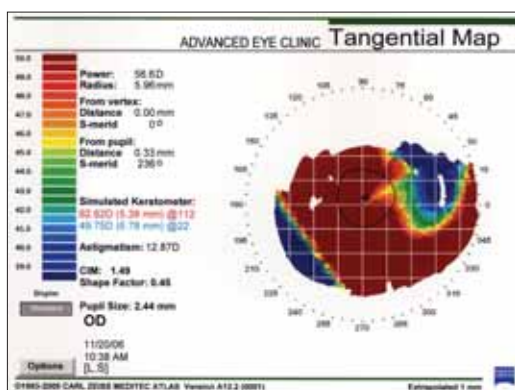
Slika 34. Fluoresceinski test sočiva malog dijametra na centralnom konusu



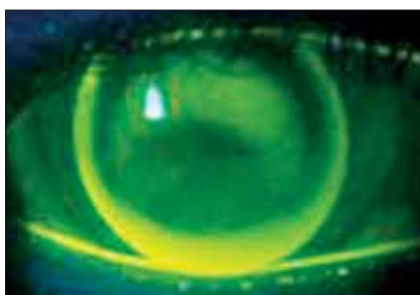
Slika 35. Oval konus u teškom stadijumu (topografska mapa)



Slika 35a. Fluoresceinski test, ovalni konus u teškom stadijumu



Slika 36. Keratoglobus (topografska mapa)



Slika 36a. Fluoresceinski test, keratoglobus

ispod koničnog dela rožnjače gde bi se suze nakupljale, BOZD i BOZR sočiva treba da budu sve manji i manji. Ovo će rezultirati boljim centriranjem i većom podudarnošću sočiva sa koničnim delom rožnjače.

Fitovanje sočiva srednjeg dijametra (9,4 do 9,9mm)

Ovalni konus u progresiji se mnogo bolje fituje sočivima sa većom zadnjom optičkom zonom (BOZD); poboljšavajući tako centriranje sočiva, a kako ovalni konus progredira u isto vreme se smanjuje mogućnost za preveliki klirens i pojavu mehurića oko samog koničnog dela rožnjače.

Slike 31, 32, 35 i 36 prikazuju kako keratokonične rožnjače, ukoliko su ovalnog tipa konusa, u ranijim fazama bolesti mogu imati manju koničnu površinu a u kasnijim fazama imaju konični deo veće površine. Pri odabiranju BOZR-a, a samim tim i totalnog dijametra (TD) sočiva, treba pogledati topografsku mapu rožnjače i na njoj proceniti veličinu i poziciju koničnog dela rožnjače. Za konuse veće površine (obično su tada strmiji i u odmaklijoj fazi) odaberite veći BOZD a samim tim i veći TD.

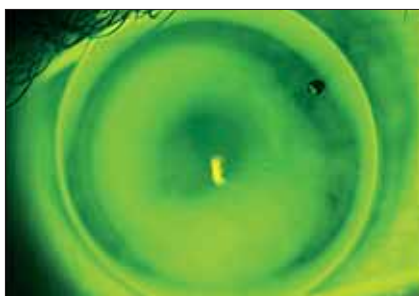
Za ovakve odmaklije stadijume ovalnih konusa, sočiva koja su centralno strmija i sa većim BOZD-om mnogo više će odgovarati ovim većim i strmijim vršnim delovima rožnjače, pri tome će se podudarati sa konturom rožnjače, doduše sa diskretnim dodirom na samom apeksu rožnjače.

Slike 31a, 32a, 35a i 36a prikazuju blagi oslonac sočiva na tri tačke kome treba težiti u cilju minimiziranja traume apeksa rožnjače a da pri tome osigurati „regularizaciju” iregularne površine rožnjače ili je pak učiniti sferičnom ukoliko se koristi sferno GP sočivo i time postići optimalnu vidnu oštrinu.

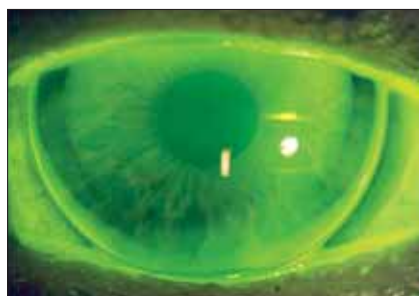
Probni setovi napravljeni po McGuire™ višekrivinskom dizajnu (mnoge laboratorije ga proizvode) ili Soper dizajni imaju za svaki dijametar sočiva jedan određeni BOZD. Tako na primer može da se prepiše: BOZD od 5,75mm za 9,0 TD (za početni keratokonus) ili BOZD od 6,25mm za 9,6 TD (za srednje razvijeni keratokonus) ili npr. BOZD od 7,00mm za TD od 10,1mm (za odmakli keratokonus).

Fitovanje kornealnih sočiva velikog TD (10,0 do 12,8mm) i korneo-skleralnih sočiva (12,9 do 13,5mm)

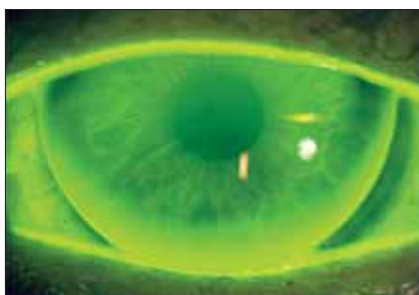Sočiva većeg dijametara, sa velikim BOZD-om fituju se da bi odgovarala veličini uznapredovalog konusa, pri tome izbegavajući kako preveliki klirens tako i preveliki dodir na apeks-u rožnjače što za uzvrat pomaže boljem centriranju sočiva. Slika 36a je primer sočiva velikog BOZD-a i velikog TD-a postavljenog na veliki konus (globus) a dobro je



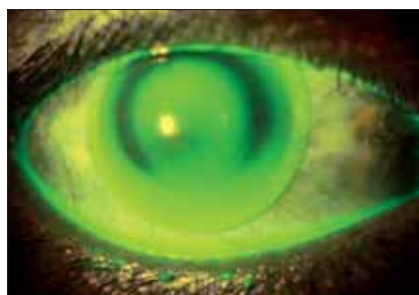Slika 37. dijametar 10,4mm



Slika 38. dijametar 11,2mm (sferik)



Slika 39. dijametar 11,2mm (asferik)



Slika 40. dijametar 13,5mm

centrirano i ostvaruje nežan oslonac na tri tačke. Sočivo je asferično sa velikim TD/BOZD (10,2mm/9,2mm). I druge opcije (Slika 37) sočiva većih dijametara, npr. 10,4mm mogu takođe biti dobra za podešavanje u ovakvim slučajevima. Za keratoglobus, sočiva većeg dijametara, npr. ona veličine 11.2mm (Slike 38 i 39) zatim korneo-skleralna sočiva sa TD-ima od 12,9 do 13,5mm takođe će postići željeni efekat (Slika 40). Tabela 4 prikazuje odnos promene BOZD u zavisnosti od veličine konusa. Tabela 5a i 5b prikazuje povezanost BOZD-a i BOZR-a.

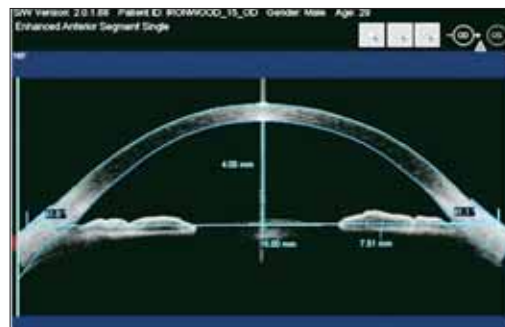
Fitovanje semi-sklerala (13,6 do 14,9mm TD) i mini-sklerala (TD-a od 15,0 do 18,0mm)

S obzirom da se semi-skleralna sočiva koriste za fitovanje ekstremno iregularnih rožnjača koje se javljaju kod odmaklog keratokonus-a i PMD, posle traume, post-refraktivne ektazije, posle perforativne keratoplastike i posle RK, PRK i LASIK-a, korisno je znati nešto o sagitalnoj dubini rožnjače kako bi se odabrala adekvatna bazna krivina tj. sagitalna dubina skleralnog sočiva. Idealno bi bilo da sagitalna dubina kontaktnog sočiva bude veća od sagitalne dubine rožnjače čime bi se obezbedio neprekidan rezervoar suza ispod cele zadnje površine sočiva ali bez previše praznog prostora koji bi dozvolio pojavu mehurića.

Sagitalna dubina rožnjače može se direktno izmeriti korišćenjem instrumenta Visante OCT, koji se može postaviti na bilo koji meridijan (Slika 41). Orbscan II takođe može pružiti procenu sagitalne dubine u meridijanu na kome se određuje HVID (kako ga još zovu „od belog do belog”) gde se meri i dubina prednje komore a uz izmerenu debljinu rožnjače u njenom centralnom delu ovo merenje bi služilo za procenu sagitalne dubine rožnjače.

Neki topografi, kao što je Medmont pružaju mogućnost direktnog merenja sagitalne dubine rožnjače. Sa svakim topografom koji nudi određivanje koeficijenta ekscentričnosti (e-vrednost) može se takođe, korišćenjem formule za prolatne elipse (koja koristi shape factor ($p=1-e^2$), K vrednost u tom meridijanu (blažem) i bilo koji semi-meridijan) izračunati i sagitalna dubina rožnjače.

$$Sag = \frac{r - \sqrt{r^2 - p \left(\frac{chord}{2} \right)^2}}{p} \text{ gde je } r \text{ radijus a } p \text{ shape faktor}$$



Slika 41. Sagitalna dubina dobijena Visante-om

Sada kada znamo sagitalnu dubinu rožnjače, da bi smo obezbedili klirens na vrhu rožnjače (fit bez dodira na apeksu konusa) možemo odabrati i semi-skleralno sočivo sa malo većom sagitalnom dubinom. Ukoliko sočivo na

Tabela 4. Odnos dijametra konusa i BOZD/TD

Tip konusa	Dijametar konusa	Opseg BOZD	Opseg TD
Centralni konus:			
Rani	4,0 do 5,0mm	7,40 do 8,10mm	9,4 do 9,6mm
Srednji	2,8 do 3,9mm	5,00 do 7,30mm	8,8 do 9,3mm
Kasni	2,0 do 2,7mm	3,00 do 4,90mm	8,0 do 8,7mm
Ovalni konus:			
Rani	2,0 do 4,0mm	5,25 do 7,50mm	8,5 do 9,6mm
Srednji	4,2 do 5,0mm	7,60 do 8,10mm	9,8 do 10,1mm
Teški	5,2 do 7,0mm	8,20 do 9,40mm	10,2 do 11,4mm
Keratoglobus	>7,0mm	9,20 do 9,60mm	10,2 do 11,4mm
PMD:			
Rana	5,0 do 7,0mm	8,20 do 9,40mm	10,2 do 11,4mm
Kasna	7,2 do 9,0mm	9,40 do 10,50mm	11,4 do 18,2mm

Tabela 5a. Određivanje BOZR na osnovu promenljive BOZD

Promenljiva BOZD	BOZR (mm)
3,3–4,3mm	Srednji K (mm) – 0,4mm
3,9–4,6mm	Srednji K (mm) – 0,35mm
5,1–6,1mm	Srednji K (mm) – 0,3mm
6,2–7,2mm	Srednji K (mm) – 0,2mm
7,4–8,0mm	Srednji K (mm)
> 8,1 BOZD	Srednji K (mm) + 0,2mm

Tabela 5b. Određivanje BOZR na osnovu fiksnog BOZD

Fiksni BOZD/TD	BOZR (mm)
6,5–7,2/8,5–9,0mm	Srednji K (mm) – 0,2mm
7,3–7,5/9,2–9,6mm	Srednji K (mm)
7,6–8,1/9,8–10,1mm	Srednji K (mm) + 0,15mm
8,2–8,6/10,2–10,6mm	Srednji K (mm) + 0,2 do 0,3mm
8,7–9,4/10,8–11,4mm	Srednji K (mm) + 0,4mm

sebi nosi oznaku radijusa zakrivljenosti, sagitalnu dubinu rožnjače možemo izračunati baš u onom delu koji leži ispod BOZD sočiva a onda se ova vrednost može konvertovati u radijus zakrivljenosti rožnjače.

$$r = \frac{\left(\frac{\text{chord}}{2}\right)^2 - p(\text{sag})^2}{2(\text{sag})}$$

Proizvođač će vam svojim uputstvom za fitovanje, a na osnovu faze progresije u kojoj se keratokonus koji fitujete nalazi, sam predložiti sa kojim sočivom iz probnog seta da počnete fitovanje.

U cilju postizanja pooling-a (nakupljanje fluoresceinom obojenih suza) na srednjoj periferiji, krivine sočiva na srednjoj periferiji (dve ili tri sferne krivine ili asferična zona) moraće se:

- ublažiti (ukoliko nema klirensa), ili
- postrmiti (ukoliko postoji preteran klirens sa mehurićima)

Završni deo sočiva, skleralna zona, može se samo delimično vizualizovati sa novijim OCT instrumentima kao što je RT-Vue OCT (Clarion Medical Tech), Visante OCT (Zeiss Meditec, CA) kao i sa profil fotografijom na špalt lampi. Pronađite mesto gde i koliko skleralno sočivo tangira skleru procenjujući stepen kompromitacije protoka krvi kroz konjunktivalne krvne sudove na tom mestu, kao i na osnovu fluoresceinskog testa.

Pogledaj Slike 42, 42a i 43 sa primerima semi-skleralnih sočiva.

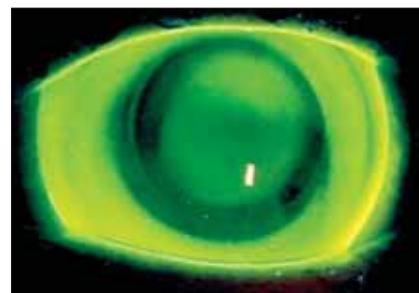
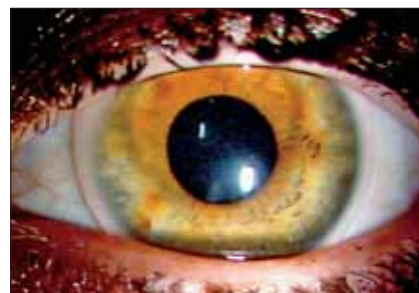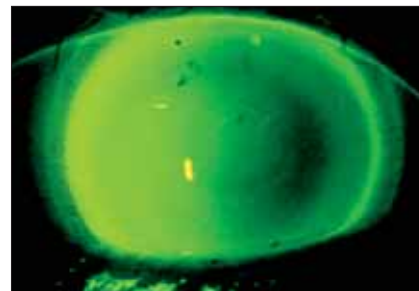
Dizajn periferije sočiva

Određivanje aksijalnog odizanja ivica (AEL)

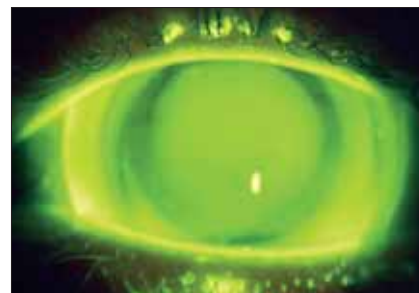
Poslednji parametar relevantan za funkcionisanje sočiva na oku a koji obezbeđuje nepromenljivost fiziologije rožnjače je sistem perifernih krivina sočiva opisan kao aksijalno odizanje ivica (AEL) sočiva a kad je sočivo na oku, kao aksijalni klirens na ivici (AEC) (Slika 44). Aksijalni klirens na ivici (AEC) je opisan kao debljina sloja suza (TLT) između kontaktnog sočiva i rožnjače.

Za početni keratokonus, koristite sočiva sa aksijalnim odizanjem ivica (AEL) od 120 mikrona (standard) ili standardna asferična sočiva (npr. Boston Envision™) sa malo višim AEL-om. Ovaj nivo AEL-a se dobija na osnovu prosečne e-vrednosti (koeficijent ekscentričnosti 0,45 do 0,55). Kada keratokonus dođe u odmaklu fazu, potrebno je fitovati višekrivinske dizajne koji zahtevaju BOZD-e manje ili veće od prosečnih; a kako se zakrivljenost koničnog dela povećava (samim tim raste sagitalna dubina) te periferija sve brže ublažava, potrebni su i veći AEL-ovi (na početku od 200 do 350 mikrona). Kasnije, kako ekscentričnost keratokonične rožnjače raste (od 0,75 do $\approx 1,00$) sa porastom zakrivljenosti u centru, potrebni su AEL-ovi do 650 mikrona ili više.

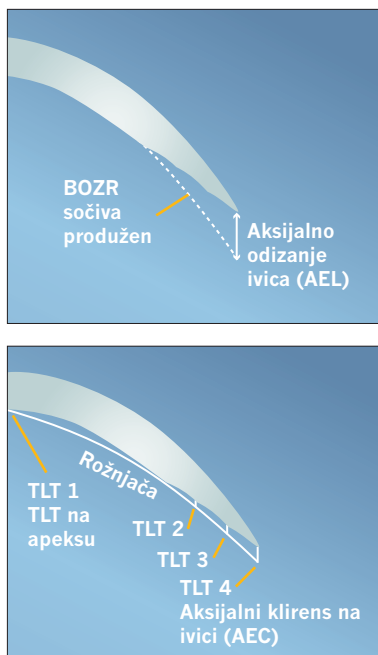
Sočiva iz probnog seta imaju standardne periferije sa zaštićenim pravom vlasništva nad dizajnom periferije ali ipak sa većim AEL-om od prosečnog. Probno fitovanje ovih sočiva može dati fluoresceinski test koji centralno pokazuje nežni oslonac na tri tačke ali nedovoljan (češće) ili prevelik klirens na periferiji. Samo u ovakvim slučajevima odizanje ivica na periferiji može zahtevati prilagođavanje. Dok god fluoresceinski test centralno nije idealan ne treba menjati AEL zato što postojeći klirens na periferiji može jednostavno biti rezultat centralno previše strmog ili blagog sočiva. Ako pretpostavimo da je odnos bazne krivine sočiva i rožnjače idealan, periferiju možemo menjati u tačno određenim razmacima (korak #1, #2, #3 itd.) strmije ili blaže od standardne periferije.




Slike 42, 42a i 42b. dijametar 15,8mm



Slika 43. dijametar 18,2mm



Slika 44. AEL i AEC kontaktnog sočiva



Slika 45. Nejednake periferije

Kada se na sočivu sa vrlo malim BOZD-om (3,7mm do 5,1mm) menja periferija to će uticati na promenu centralnog fita. Strmija periferija će učiniti centralni fit strmijim zbog povećane sagitalne dubine pa će laboratorija za proizvodnju kontaktnih sočiva u cilju kompenzacije ove promene sagitalne dubine automatski ublažiti BOZR (obično za 0,05mm). U isto vreme će snaga sočiva takođe biti kompenzovana za $-0,25D$. Blaža periferija će zbog malog BOZD-a rezultirati smanjenom sagitalnom dubinom što se fluoresceinskim testom može i videti pa će se slično prethodnom prepisati strmiji BOZR (za 0,05mm) i manja minus snaga (za $+0,50D$). Ponovljena porudžbina će značiti da su ovi novi parametri, u cilju izbegavanja potrebe za daljim kompenzacijama, već prilagođeni.

Sve u svemu, sočiva većih BOZD-a ($>6,25mm$) možda i neće morati da se kompenzuju zbog promene sagitalne dubine s obzirom da fluoresceinski test može ostati ne izmenjen uprkos promeni sagitalne dubine do koga je došlo povećanjem ili smanjenjem odizanja ivica na periferiji. Ova sočiva mogu biti poručena sa povećanim ili smanjenim periferijama i AEC-om ((na ivici slobodan prostor između zadnje površine sočiva i rožnjače) a BOZR će ostati isti. Kada se ovim sočivima proba fit, proceniće se fluoresceinski test i utvrditi da li je potrebno učiniti nešto u cilju kompenzacije promena koje je podešavanje periferije eventualno izazvalo.

Torične ili nejednake periferije

Noviji dizajni sočiva se baziraju na topografskim podacima koji mogu pomoći pri proceni da li se iregularni astigmatizam pruža sve do periferije rožnjače. Ovi dizajni mogu imati torične periferije ili periferije kod kojih jedan sektor sočiva može biti napravljen sa manjim AEL-om nego u ostalim delovima sočiva. Torična periferija može biti široka 1mm sa razlikom od 0,8mm između dva meridijana. Kada se učini ovakva izmena, BOZR će biti postrmljen za 0,05mm a snaga kompenzovana sa dodatnih $-0,50D$.

„Torični” periferni dizajni su indikovani kada topografija ukazuje da je mnogo strmiji donji deo rožnjače dislociran na dole, što za posledicu ima odizanje donjeg dela ivice sočiva te iritaciju donjeg kapka. Sočiva mogu biti dizajnirana sa standardnom periferijom na 90° i strmijom periferijom na 270° sa 1 do $1,25D$ prizmi sa bazom na 270° u cilju stabilizacije sočiva na zadatoj poziciji. Drugi dizajni imaju zonu u gornjem delu sočiva sa standardnom periferijom a donji kvadrant je napravljen strmije sa nazalnim i temporalnim zonama kao prelaznim sa AEL-ovima između standardnog gornjeg i strmijeg donjeg AEL-a.

Ovakvi dizajni sočiva su takođe korisni u slučajevima pelucidne marginalne degeneracije gde se istanjenje rožnjače pojavljuje mnogo inferiornije nego što je to u rožnjači sa keratokonusom a što za posledicu ima preterani klirens ispod donje ivice sočiva (Slika 45).

Procena adekvatnog fita



Slika 46. Wratten-ov Boston filter

Fluoresceinski test

Procena svih fluoresceinskih testova se mora izvoditi korišćenjem kobalt plavog svetla na špalt lampi i to uz pomoć Wratten br. 12 pojačavajućeg žutog filtera kako bi smo obezbedili maksimalnu ekscitaciju boje fluoresceina (Slika 46). Kako bi smo sveli na minimum količinu fluoresceina koja dolazi u dodir sa prednjom površinom sočiva, okvašenom tračicom fluoresceina treba

dodirnuti bulbarnu vežnjaču. S obzirom da većina periferija na probnim sočivima ima standardno odizanje ivica, keratokonusi u odmaklijim stadijumima sa većim e-vrednostima zahtevaće blaže periferije. Da bi ste procenili centralni fluoresceinski test upumpajte nešto suza ispod strmiije donje ivice sočiva. Takođe je važno, naročito za ona sočiva koja imaju oslonac na skleri, da ostavimo sočivo 5 do 20 minuta da zauzme svoj položaj na oku jer se sočivo vremenom može saviti i pomeriti bliže rožnjači.

Dodir na tri tačke (ravnomerna raspodela oslonca)

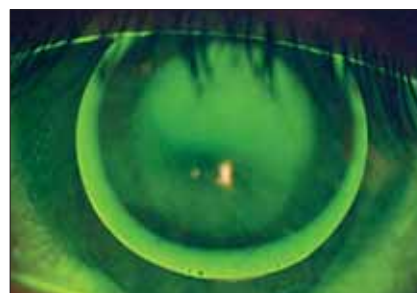
Opšte je prihvaćeno da treba težiti centralnom fitu sočiva kojim se postiže nežni dodir na tri tačke, malte ne do pojave klirensa na apeksu. Položaj ovog dodira zavisi od položaja apeksa koničnog dela rožnjače. Dodir će biti centralni kod nipple konusa, dok će sa ovalnim konusom ova zona biti decentrirana dole ili dole-lateralno. Druge dve zone dodira su obično locirane duž najblažeg meridijana, obično horizontalno kod keratokonusa i verovatno vertikalno kod rane PMD-e. Klirens na periferiji u širini od 0,5–0,7mm može se postići sa sočivima čije su periferije blaže od standardnih (Slika 47).

Dodir na apeks-u

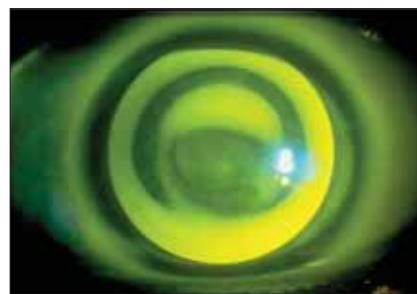
Postoje dokazi da dodir na apeksu izazvan previše blagom baznom krivinom (ili previše malom sagitalnom dubinom) može izazvati oštećenje na apeksu uključujući spiralno (whorl) bojenje fluoresceinom i ožiljavanje. Sočiva velikog dijametra ne moraju, kao što se ranije podrazumevalo, biti blago fitovana i vezana za gornji kapak (lid attached). Treba koristiti povećanu sagitalnu dubinu sočiva u cilju fitovanja velikih konusa da bi se izbegao opasan dodir na apeks-u. Slika 48 prikazuje uticaj blago fitovanog sočiva sa oštećenjem rožnjače na apeksu. Ovakav fit bi trebalo izbegavati.

Klirens (prazan prostor) na apeks-u

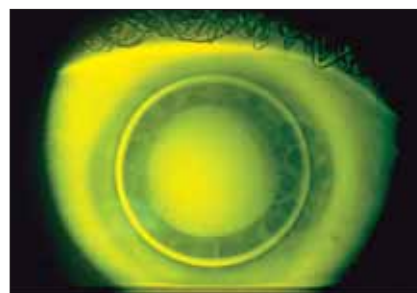
Preveliki klirens na apeks-u takođe treba izbegavati. Mehurići vazduha se mogu podvući ispod optičke zone i remetiti komfor i oštrinu vida. Slabija oštrina vida može biti i rezultat savijanja sočiva što čini prednju



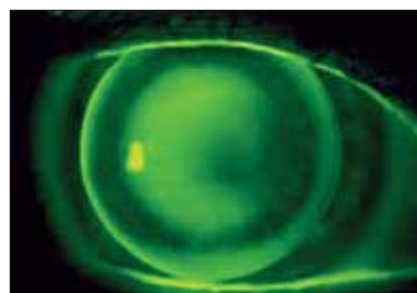
Slika 47. Dodir na tri tačke (raspodela oslonca), fluoresceinski test



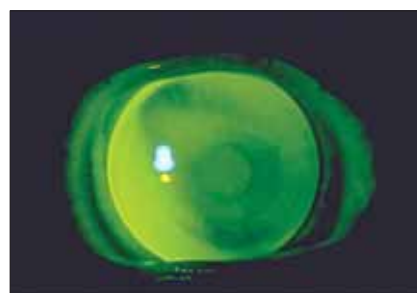
Slika 48. Blago (centralni dodir), fluoresceinski test



Slika 49. Strmo (klirens na apeks-u), fluoresceinski test



Slika 50. Idealni klirens na periferiji (sferno sočivo)



Slika 51. Idealni klirens na periferiji (asferično sočivo)

Shvatanje ekscentriciteta rožnjače i njenog porasta kod keratokonusa koji se lako može pratiti i na topografskim mapama, pomoći će nam da razumemo razloge kako za povećanje tako i za smanjenje aksijalnog odizanja ivica sočiva u cilju obezbeđivanja idealnog nivoa klirensa na periferiji.

površinu suznog filma toričnom a samim tim, zbog prisustva ovog rezidualnog astigmatizma sočivo više neće korigovati iregularnost rožnjače (Slika 49). Kada koristimo preterano strma sočiva, naročito na rožnjačama sa visokim astigmatizmom, može doći do povećanja zakrivljenosti rožnjače što za posledicu može imati njeno re-oblikovanje koje dalje dovodi do pojačanja miopije.

Idealno aksijalno odizanje ivica sočiva

Kada smo na fluoresceinskom testu postigli idealan centralni fit možemo preći na procenjivanje fluoresceinskog testa na srednjoj periferiji i na samoj periferiji. U idealnom slučaju srednja periferija sočiva treba da tangira srednju periferiju rožnjače, dok u slučaju sfernih krivina na samoj periferiji fit treba da bude podudaran (alignment) (Slika 50). Ukoliko su periferne krivine asferične ovaj podudarni fit je još evidentniji sa nešto malo nežnog klirensa (Slika 51). Na periferiji fitovanog kontaktnog sočiva treba da postoji 100 do 120 mikrona klirensa od periferije rožnjače. Nešto više klirensa se dobija kod sočiva velikog dijametra sa blažim perifernim krivinama (tj. povećanog aksijalnog odizanja ivica) a malo manje klirensa (to jest smanjenog aksijalnog odizanja ivica) je neophodno sa sočivima manjeg dijametra. Ovaj idealni klirens ispod sočiva neophodan je da bi se obezbedilo pokretanje sočiva, razmena suza i uklanjanje debris-a ispod sočiva uz dodatnu kontrolu pozicije sočiva.

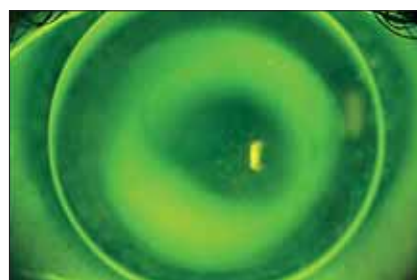
Prsten klirens-a podjednake širine 0,7mm u svim pravcima bi bio idealan. Ukoliko su BOZD i TD sočiva dovoljno veliki na velikim i donje postavljenim konusima, donja ivica sočiva bi trebala da bude ušuškana ispod donjeg kapka sa uniformnim perifernim klirensom u 360°. U cilju postizanja idealnog klirensa na periferiji, neophodno je ublažavanje ili postrmljivanje AEL. Ukoliko je u cilju postizanja uniformnosti klirensa neophodno, treba promeniti AEL samo u jednom kvadrantu sočiva.

Minimalan klirens na ivici

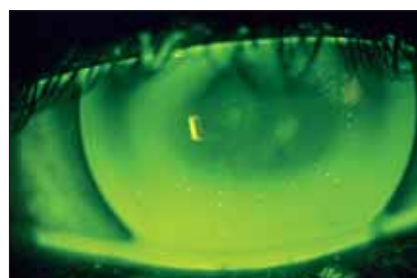Minimalan ili odsustvo klirensa na ivici sočiva bilo kog dijametra nije prihvatljiv; to može dovesti do oštećenja rožnjače na periferiji, njenog reoblikovanja, bojenja fluoresceinom i do smanjenog ili ne-pokretanja sočiva, što dalje vodi stagnaciji suza i debris-a kao i edema i upalnih procesa. Sočiva sa minimumom klirensa imaju tendenciju da se pozicioniraju preko vrha konusa koji sam može biti decentriran na dole i temporalno ili nazalno (Slika 52).

Preveliko odizanje ivica (klirens)

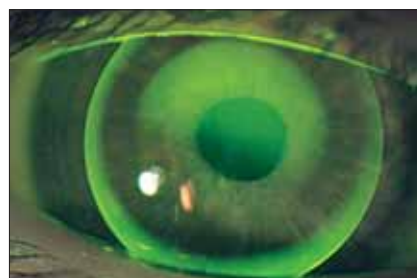Preveliko odizanje ivica izaziva iritaciju i osećaj stranog tela u oku. Ono može dovesti do toga da donja ivica sočiva leži na donjem kapku kada postoji pretnja da sočivo pri malo jačem pokretu oka u stranu izleti iz oka kao i da dođe do decentracije sočiva na beonjaču



Slika 52. Minimalan klirens na ivici



Slika 53. Preveliki klirens na ivici (leži na donjem kapku)



Slika 54. Centrirano sočivo

(Slika 53). Gornji kapak može povući sočivo na gore u položaj “vezano za gornji kapak” koji nije poželjan jer će u slučaju donje pozicije koničnog dela rožnjače izazvati zaravnjenje rožnjače u regionu iznad apeks-a.

Položaj i pokretljivost sočiva

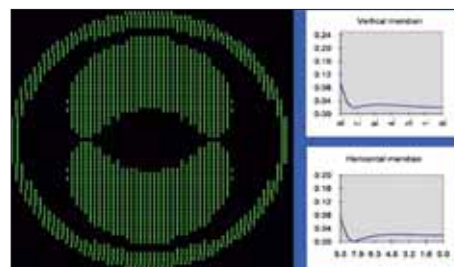
U idealnom slučaju sočivo bi trebalo da, baš kao i u bilo kom drugom slučaju inter-palpebralno fitovanog sočiva, zauzima centralni položaj na rožnjači. (Slika 54). Centriranje sočiva se može postići sa već postignutim idealnim fluoresceinskim testom i adekvatno odabranim dijametrom sočiva koji odgovara dijametri koničnog dela rožnjače (tj. veća sočiva za veće dijetre koničnog dela rožnjače). Adekvatno pokretanje sočiva je takođe obavezno da bi se održala normalna fiziologija rožnjače. Pokretanje sočiva će ići od 2,0mm za sočiva manjeg dijametra do 0,5mm za kornealna sočiva vrlo velikog dijametra. Korneo-skleralna i semi-skleralna će imati minimalno ili nikakvo pokretanje u zavisnosti od kapaciteta kapaka da na prednjoj površini sočiva koje se savija i fitovanog sa klirensom na apeks-u, vrše upumpavanje suza te njihovu razmenu ispod sočiva. Uverite se uz pomoć push-up testa da sočivo nije u kontaktu sa bilo kojim delom beonjače.

Over-refrakcija

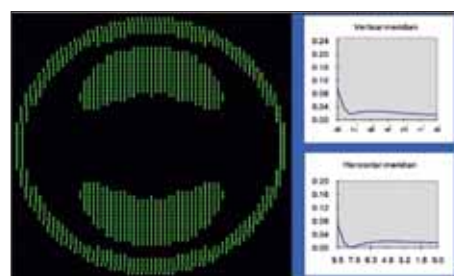
Kada je postignut optimalan fit probnog sočiva, u cilju određivanja definitivne snage sočiva treba uraditi over-refrakciju. S obzirom da će refleks makaza otežati retinoskopiju, autorefraktometar će nam više pomoći. Prvo obavite sfernu over-refrakciju jer postoji šansa da određivanje snage i osovine cilindra bude otežano. Ako postoji siguran dokaz da treba korigovati rezidualni astigmatizam jer poboljšava vidnu oštrinu, ovaj deo korekcije dobijen over-refrakcijom možete rešiti parom naočara koje se nose preko kontaktnih sočiva (naročito kod prezbiopa sa keratokonusom).

Simulacije fluoresceinskog testa na topografskoj mapi

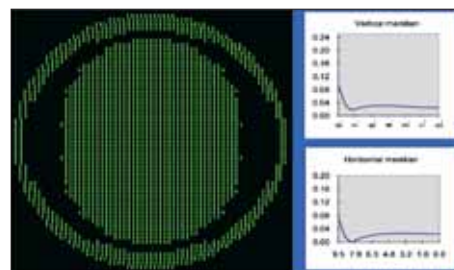
Uz pomoć kornealnog topografa koji mnogo preciznije prikazuje oblik rožnjače kao i uz pomoć nomograma za fitovanje imali bi ste veliku pomoć u brzom pronalaženju finalnog BOZR, BOZD i TD. Softver topografa nudi vam, da u okviru modula za fitovanje kontaktnih sočiva pod „Doktorov izbor” instalirate lično vaš nomogram za fitovanje određenih tipova sočiva. Nakon sticanja malo iskustva na svakom topografu može da se instalira ovaj nomogram i za višekrivinsko sočivo za keratokonus. Svakodnevno korišćenje topografa i nomograma za fitovanje sočiva u određivanju parametara prvog i/ili definitivnog sočiva dodatno opravdava kupovinu topografa za potrebe kontaktološke ordinacije. Topografi takođe nude i mogućnost simuliranja fluoresceinskog testa koji se može koristiti u cilju demonstracije strmog, blagog ili idealnog centralnog fita sočiva. Neki primeri su prikazani na Slikama 55, 56 i 57 (Focal Points simulacija fluoresceinskog testa).



Slika 55. Simulirani fluoresceinski test – idealno



Slika 56. Simulirani fluoresceinski test – previše blago



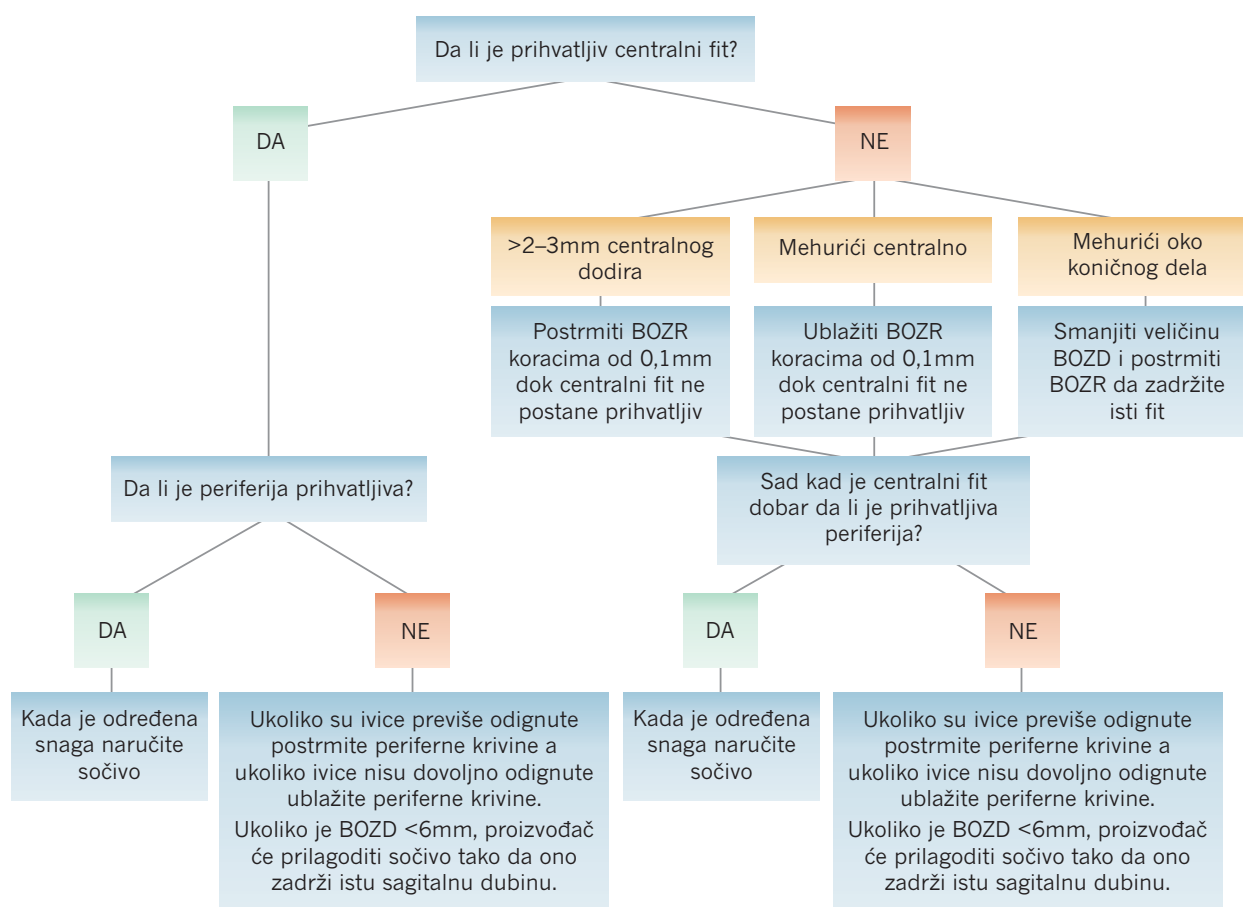
Slika 57. Simulirani fluoresceinski test – previše strmo

7. Kontrolni pregledi i vođenje pacijenata

Procedure prilikom kontrolnog pregleda

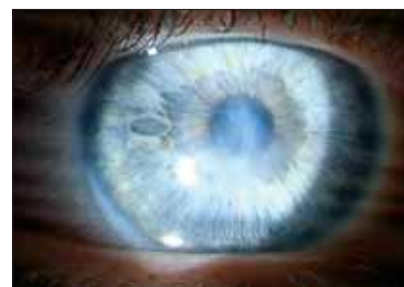Uopšte uzevši pacijent sa keratokonusom zahteva češće preglede i kontrole nego drugi nosioci kontaktnih sočiva. Oni su u isto vreme vaši naj-lojalniji i najzahvalniji pacijenti. Oni će vam upućivati pacijente jer vas smatraju ekspertom. Promene parametara sočiva za korekciju keratokonusa najverovatnije će biti često potrebne, naročito dok je oboljenje u fazi progresije.

Nakon izdavanja sočiva i obuke za njihovo korišćenje zakažite pacijentu kontrolu nakon nedelju, mesec, dva i tri meseca a nakon toga, u prvih godinu dana kontrolišite ga na 3-mesečnom nivou. U narednim godinama kontrolni pregledi mogu, u zavisnosti od progresije oboljenja biti redi. Prilikom svakog 3-mesečnog pregleda trebalo bi proveriti oštrinu vida (u uslovima slabijeg i jačeg kontrasta), over-refrakciju, kornealnu topografiju, prekontrolisati površinu sočiva, proveriti i fit sočiva fluoresceinskim testom a treba obaviti i biomikroskopski pregled prednjeg segmenta oka sa i bez sočiva. Na svakoj kontroli treba pacijenta pitati o kvalitetu vida, komforu, eventualnom osećaju prisustva stranog tela i osećaju suvog oka. Posebna pažnja obraća se proceni stepena centralnog dodira sočiva i rožnjače koji treba da bude toliko nežan sa minimalnim klirensom na apeks-u, tako da se dodir u centru jedva i primeti. Ukoliko se ovaj odnos promenio treba refitovati sočiva: koristeći isti dizajn da se sočivo postrmi ili da sočivo, naročito ukoliko je veličina koničnog dela značajno porasla, bude većeg dijametra. Sledeći algoritam vodi vas kroz proceduru provere fita na prvom kontrolnom pregledu.



U slučaju pojave jakog bola u oku pacijent treba da vas o tome izvesti odmah jer to može biti znak hidropsa koji zahteva adekvatan tretman ili, ukoliko je neophodno, upućivanje u nadležnu ustanovu.

U slučaju da niste u mogućnosti da ga pogledate, pacijent treba da zatraži pomoć specijaliste za rožnjaču. Ovakvi bolovi mogu biti znak hidropsa rožnjače (sлом endotelne pumpe koji za rezultat ima masivan edem rožnjače i bol) koji ako se na vreme otkrije i leči može lakše da zaceli (Slika 58).



Slika 58. Hidrops rožnjače

Rano otkriveni hidrops rožnjače može se lečiti prekidom nošenja sočiva

i upotrebom hipertoničnih kapi kao što je Muro 128 (5% sol. NaCl, B&L) te upućivanjem specijalisti za rožnjaču.

U zavisnosti od kvaliteta zaceljivanja i eventualne posledične pojave ožiljka u centru rožnjače može se razmotri perforativna keratoplastika. Zamena sočiva se, ako ne zbog promene parametara ili snage, može u cilju što manje količine depozita i ogrebotina vršiti na godišnjem nivou.

Komplikacije koje zahtevaju zamenu sočiva

Sledeća tabela navodi kliničke situacije koje zahtevaju refit:

Situacije	Moguće od značaja (neophodan refit)																		
	Povećanje istanjenja rožnjače	Loša ivica sočiva	Previše depozita na sočivu	Preterano pokretljivo sočivo	Povećanje zakrivljenja rožnjače	Strma periferija	Blaga periferija	Povećanje ekscentričnost rožnjače	Blago sočivo/fit	Preveliko odizanje ivica	Povećanje iregularnog astigmatizma	Povećanje aberacija	Decentracija sočiva	Dijametar sočiva previše mali	Povećan osećaj suvog oka	Velik BOZD	Mali BOZD	Povećanje ožiljavanja rožnjače	Edem rožnjače
Povećanje ožiljavanja rožnjače																			
Prevelik dodir u centru																			
Nedovoljno odizanje ivica																			
Velika dislokacija sočiva																			
Smanjena pokretljivost sočiva																			
Jako bojenje FI na 3&9 sati																			
Jako bojenje u centru																			
Mnogo mehurića u centru																			
Mnogo mehurića na periferiji																			
Smanjena oštrina vida																			
Jako blještanje																			
Pojačanje haloa																			
Česte fluktuacije vida																			
Problemi sa skidanjem sočiva																			
Loš komfor i iritacija oka sočivima																			

Izmene dizajna sočiva

Menjanje BOZR

- Kada postrmljujete ili ublažavate BOZR, obavezno izražavajte radijus zakrivljenosti u dioptrijama a ne milimetrima da bi ste prilagodili snagu kontaktnog sočiva za promenu u snazi suznog sočiva do koje je došlo.
- Menjajte BOZR u koracima od 0,1mm kako bi ste primetili svaku značajnu promenu fita.
- Postrmite BOZR kada je dodir na centru neprihvatljivo velik a oštećenje na apeks-u rožnjače moguće ili već prisutno.
- Ublažite BOZR kada su prisutni mehurići ispod centra sočiva koji ne nestaju nakon treptanja, utiču na oštrinu vida ili kada je evidentno lepljenje sočiva za rožnjaču.

Menjanje BOZD

- Kada povećavate ili smanjujete BOZD, nemojte zaboraviti da ukoliko želite da zadržite isti fit, kompenzujete izazvanu promenu u sagitalnoj dubini, tako što ćete u slučaju povećanja BOZD ublažiti a u slučaju smanjenja BOZD postrmiti BOZR. U ovim situacijama nije potrebna promena snage sočiva.
- Kada dijametar koničnog dela rožnjače poraste, u cilju boljeg prilagođavanja sočiva sa topografijom rožnjače povećajte BOZD a zadržite isti BOZR. Ovaj postupak povećava sagitalnu dubinu sočiva.
- U cilju smanjenja klirensa oko konusa i kako bi što bolje prilagodili sočivo veličini konusa, smanjite BOZD (i zadržite isti BOZR) onda kada se dijametar koničnog dela rožnjače smanjuje i kada se pojave mehurići ispred zenice. U ovim slučajevima prilagodite snagu sočiva jer ste promenili sagitalnu dubinu sočiva a samim tim i snagu suznog filma.
- Postrmljavanje BOZR zahteva povećanje minus snage sočiva i obrnuto.

Promena TD

- Povećavanje ili smanjenje dijametra sočiva bez menjanja BOZD dovešće do porasta ili smanjenja odizanja ivica ukoliko ne zatražite od laboratorije da ono ostane isto.
- Povećanje dijametra sočiva može biti od koristi kada
 - poraste dijametar konusa,
 - sočivo počne da decentrira,
 - primetimo znake bojenja na 3 & 9h.
- Smanjite dijametar sočiva ukoliko ivica sočiva priđe limbusu ali još uvek bez „jahanja” na limbusu ili da bi smanjili težinu sočiva; sočivo koje „jaše” baš na limbusu može da izazove iritaciju.

Promena AEL (aksijalnog odizanja ivica)

- Menjajte odizanje ivica sočiva tek kada ste postigli idealan centralni fluoresceinski test. Povećanje ili smanjenje odizanja ivica sočiva koje ima mali BOZD značajno utiče na sagitalnu dubinu sočiva, koja onda mora biti kompenzovana.
- Kada povećavate odizanje ivica u cilju poboljšanja razmene suza na periferiji sočiva, trebalo bi postrmiti BOZR (obično za 0,1mm) a i snagu bi trebalo prilagoditi za onoliko koliko je promenom sagitalne dubine kod sočiva sa malim dijametrom optičke zone povećana minus snaga suznog sočiva. Ako smanjujete odizanje ivica (u slučajevima kada je pozicija sočiva previše visoka ili ivica sočiva iritira) treba uraditi obrnuto ublažiti baznu krivinu.

Promena odizanja ivica u jednom sektoru

- Promene parametara donjeg sektora kontaktnog sočiva obično ne utiču na fit sočiva. Dodavanje prizma balast-a u cilju održavanja donje pozicije izmenjenog sektora može uticati na komfor.
- Torične periferije ne utiču na fit a mogu da povećaju komfor pri nošenju sočiva.

- Razmotrite promene parametara u jednom sektoru kod PMD-e, gde donje pozicioniran konični deo rožnjače dovodi do toga da donja ivica sočiva iritira donji kapak kao i u slučaju korišćenja sočiva velikog dijametra/većeg BOZD gde donja ivica sočiva ne može da uđe ispod donjeg kapka.

Menjanje centralne debljine

- Razmotrite povećanje centralne debljine sočiva ako se javlja fleksura sočiva koja nije posledica previše strmog fita već previše tankog sočiva. Obično je promena od 0,02mm dovoljna da smanji 0,75D fleksure sočiva.
- Obratite pažnju da morate koristiti materijal za sočiva sa dovoljno velikom propustljivošću za kiseonik kako bi ste izbegli značajnije smanjenje prenosa kiseonika kroz ovako debelo sočivo.

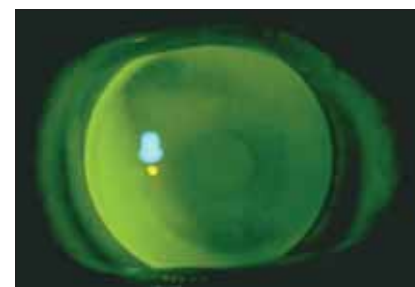
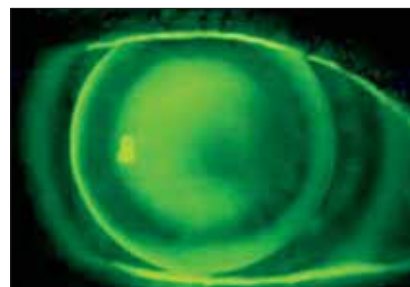
Promena snage sočiva

- Kada povećate minus snagu sočiva preko 4,00D razmotrite lentikulaciju ili pojačanje lentikulacije sočiva.
- Nekad ni prednje toričan dizajn sočiva, zbog iregularnosti astigmatizma ne može da koriguje rezidualni astigmatizam.

Refit drugim sočivom i/ili dizajnom sočiva

Sferni u asferni BOZD

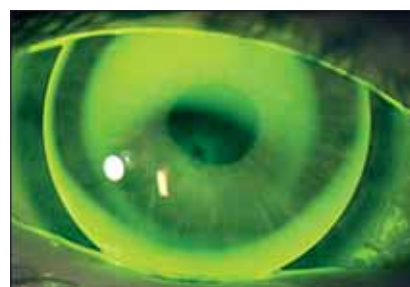
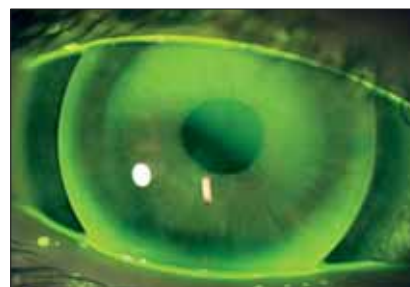- Kada refitujemo sočiva iz sfernog u asferni dizajn optičke zone treba prilagoditi BOZR tako da je 0,10 do 0,15mm blaži.
- Snagu sočiva kompenzujete dodajući 0,50 do 0,75D više plus snage. Obrnuto važi kada menjate iz asfernog u sfernu optičku zonu (Slike 59a i b).



Slike 59a i 59b. Sferni centar u asferni

Sferna periferija sočiva u asfernu

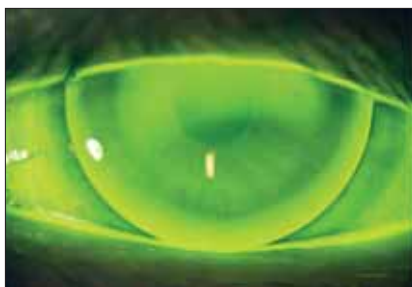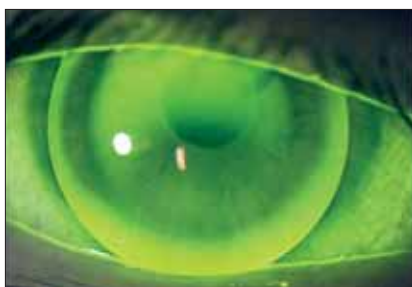
- Kada menjate sfernu višekrivinsku periferiju u asfernu periferiju možda ćete morati da povećate aksijalno odizanje ivica. Inače će asferna periferija biti primaknutija konturi rožnjače te će biti potrebno da se ublaži (i obrnuto kada menjate asferni u sferni periferni dizajn) (Slike 60a i b).



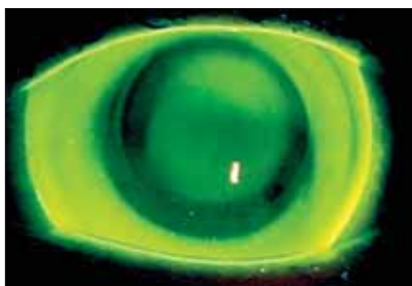
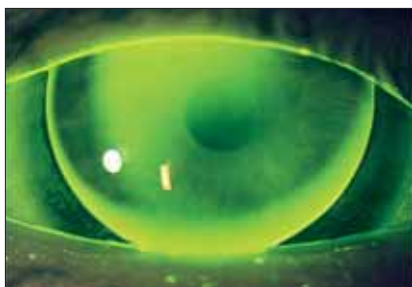Slike 60a i 60b. Sferna periferija u asfernu

Fiksni u promenljiv BOZD

- Kada menjate dizajn sočiva koji ima fiksni (nepromenljiv) BOZD u dizajn gde je BOZD promenljiv možda ćete morati da povećavate ili smanjujete BOZD u zavisnosti od radijusa sočiva.
- Kod dizajna sa promenljivim BOZD, strmija sočiva imaju manje BOZD-e.
- U cilju zadržavanja istog fita možda ćete morati da kompenzujete promenu BOZD ublažavanjem ili postrmljivanjem BOZR (ublažiti ako je BOZD postao veći a postrmiti ukoliko je BOZD postao manji) (Slike 61a i b).



Slike 61a i 61b. Fiksni u promenljiv

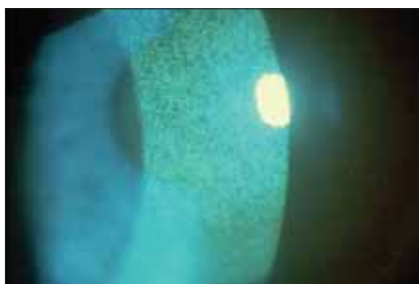

Slike 62a i 62b. Kornealno u skleralno

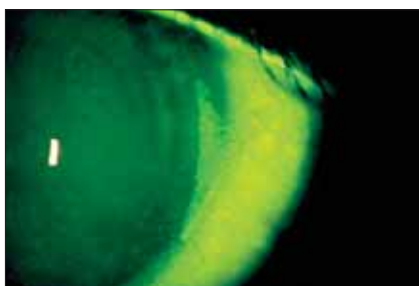
Kornealna sočiva u semi-skleralna sočiva

- Ne zaboravite da povećanje dijametra sočiva dovodi do promene njegove sagitalne dubine i to ćete morati da kompenzujete ublaživanjem BOZR. Sočivo je sada fitovano više po sagitalnoj dubini koja odgovara rožnjači nego po baznoj krivini. Vaš nežni oslonac sočiva na tri tačke na fluoresceinskom testu je sada zamenjen fluoresceinskim testom gde postoji diskretan klirens preko cele rožnjače dok samo sočivo ima oslonac na beonjači (Slike 62a i b).

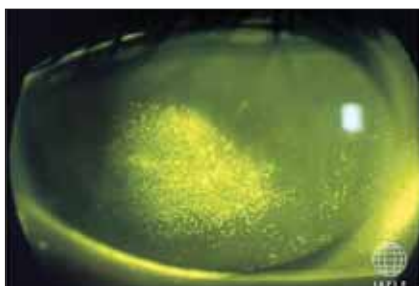
8. Komplikacije



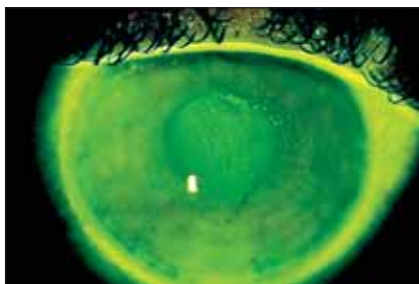
Slika 63. Toksično dejstvo rastvora



Slika 64. Bojenje na 3&9



Slika 65. Spojeno mrljasto bojenje



Slika 66. Spiralno bojenje koničnog dela: mali dijametar i strmo (decentrirano)

Bojenje (fluoresceinom) rožnjače

Različiti oblici bojenja rožnjače mogu se videti kod nošenja GP sočiva za korekciju keratokonusa, uključujući:

Bojenje zbog toksičnosti rastvora

Bojenje rožnjače kao posledica toksičnosti rastvora za održavanje sočiva je retko kod GP sočiva ali se može javiti kao posledica dejstva nekih konzervanasa, uključujući hlorheksidin, timerosal ili ređe poliheksanid i polikvad. Step en bojenja zavisi od koncentracije ovih komponenti i najčešće izaziva difuzno bojenje rožnjače ispod kontaktnog sočiva (Slika 63). Pojava ovakvog bojenja ukazuje na to da se sistem za održavanje mora promeniti i/ili da se sočivo pre stavljanja mora isprati fiziološkim rastvorom. Ne zaboravite da ovakvu reakciju takođe mogu izazvati veštačke suze i drugi rastvori za ovlaživanje sočiva, u tom slučaju se preporučuju veštačke suze bez konzervansa.

Bojenje na tri i devet sati

Bojenje na 3 i 9 sati je rezultat kombinacije dejstva više faktora vezanih za fit sočiva i površinu oka. Bojenje na 4 i 8 sati je uobičajeno u slučajevima kada je sočivo donje pozicionirano i nepokretno, onemogućavajući kompletan treptaj. (Slika 64). Ako sočivo ima debele ivice ili veliko odizanje ivica, deo rožnjače uz periferiju sočiva će se sušiti i doći će do njenog bojenja. Ukoliko je sočivo previše malo, nepokriveni deo rožnjače će dehidrirati a to će se, naročito kod pacijenata sa suvim okom, manifestovati kao bojenje. Pacijent sa keratokonusom često može imati suvo oko zajedno sa atopijskim oboljenjem i disfunkcijom lojnih žlezda na rubu kapka koji mogu doprineti još većem bojenju periferije rožnjače. Da bi ste ovo rešili,

- povećajte dijametar sočiva
- prepishite lentikulaciju prednje površine sočiva u cilju smanjenja debljine ivice
- obezbedite adekvatno odizanje ivica i poziciju sočiva na centru rožnjače

Da bi se sočivo moglo nositi dovoljno dugo, dobra toaleta kapaka i tretman suvog oka je takođe veoma važan.

Mrljasto ili linearno bojenje izazvano erozijom ili stranim telom

Spojene mrlje koje se boje fluoresceinom mogu se pojaviti tamo gde zadnja površina sočiva, obično kao rezultat prevelikog kontakta trlja

ili iritira površinu rožnjače. Ove situacije kao i zapadanje stranog tela ispod sočiva mogu narušiti epitel rožnjače (Slika 65). U cilju rešavanja ovog problema treba proveriti kornealnu topografiju ali i topografiju zadnje površine sočiva. Problem se rešava čišćenjem zadnje površine sočiva, poliranjem mesta na kojima periferne krivine sočiva prelaze jedna u drugu ili čak pokušati sa asferičnim dizajnom.

Bojenje na apeks-u

Do bojenja na apeks-u (obično spiralnog oblika) rožnjače dolazi kada je sočivo centralno previše blago fitovano, sa velikim dodirom na apeks-u i kada postoji preveliko pokretanje sočiva (apikalna rotacija) (Slika 66). U oba ova slučaja, neprekidna iritacija epitela može dovesti do pojave zamućenja na rožnjači (Slika 67). O ovim slučajevima, pomoći će smanjivanje pritiska koji sočivo vrši na apeks koničnog dela rožnjače.

Fenomen „rupičastog vela”

Fenomen „rupičastog vela” nastaje kada se pojave ulegnuća na površini rožnjače kao posledica pritiska koji ispod sočiva vrše mehurići vazduha. Ova pojava nema trajan uticaj na fiziologiju rožnjače ali može izazvati loš komfor pri nošenju sočiva. Mehurići vazduha mogu uticati na vid ukoliko se nalaze ispod centralnog dela. U roku od pola sata nakon skidanja sočiva ulegnuća nastala od mehurića nestaju sa površine rožnjače. U cilju rešavanja ovog problema smanjite zonu klirensa tako što ćete:

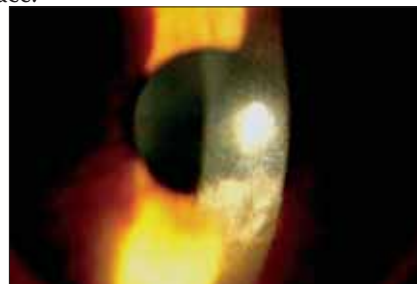
- smanjiti veličinu klirensa na apeks-u (ako su mehurići locirani iznad koničnog dela rožnjače)
- smanjiti BOZD (ukoliko su mehurići locirani oko koničnog dela rožnjače)
- smanjiti odizanje ivica (ukoliko su locirani na periferiji) (Slika 68)

Oštrina vida

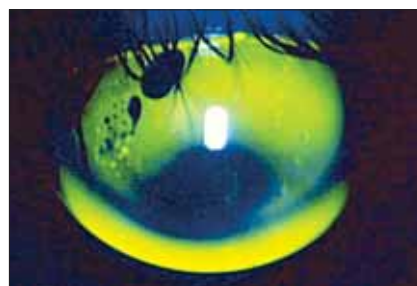Sočiva koja u poređenju sa veličinom koničnog dela imaju izrazito velike BOZD-e imaju prevelik klirens na apeks-u i stvaraju mehuriće vazduha iznad i oko koničnog dela što će imati uticaja na vidnu funkciju. Sočiva čiji je BOZD previše mali mogu se decentrirati a uz to izazivati blještanje i smanjenje vidne funkcije. Usklađivanje BOZD-a sa veličinom konusa može rešiti ove probleme sa vidom.

U situacijama prevelikog klirensa na apeks-u, sočivo će se savijati na rožnjači a sa treptanjem povremeno izazivati zamućenje vida. Sočivo treba da stoji podudarno sa apeks-om a ukoliko i nakon prilagođavanja BOZR opet dođe do savijanja sočiva onda bi trebalo modifikovati centralnu debljinu sočiva. Sočiva nije potrebno fitovati sa prevelikim dodirom u centru da bi dobili zadovoljavajući vid (Zadnick (CLEK), Sorbara i sar.). Najbolju oštrinu vida daje sočiva fitovana sa minimalnim dodirom na apeks-u.

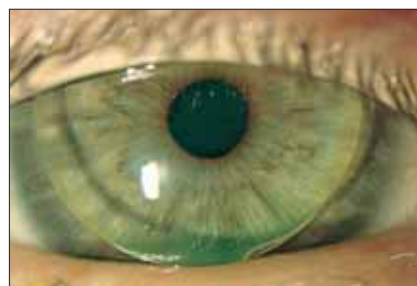Rožnjača sa keratokonusom ima jako puno aberacija svetla visokog reda, najviše sferne aberacije i komu koje smanjuju vid. Pokušaj korekcije jednog dela aberacija sa sočivima koja imaju asferičnu prednju površinu može biti od koristi nekim pacijentima.



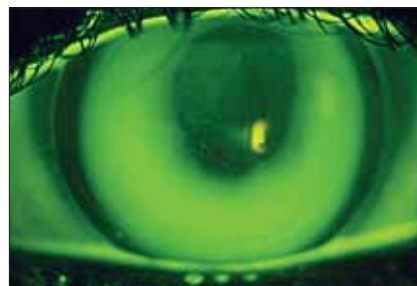
Slika 67. Ožiljavanje kod keratokonusa



Slika 68. Fenomen „rupičastog vela”



Slika 69. Previše blaga periferija (decentrirano)



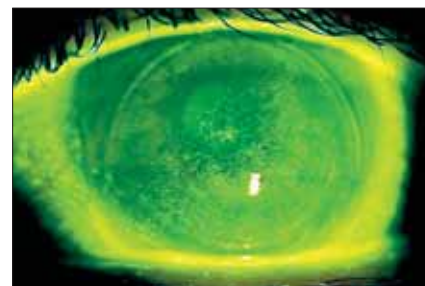
Slika 70. Previše strma periferija (decentrirano na dole)

Decentracija sočiva

Kada sočivo malog BOZD-a stavimo na veliki konus, smanjena sagitalna dubina će učiniti da sočivo klizi unaokolo i lako decentrira. Na isti način, sočiva blažih periferija (visoko odignute ivice) će ponekad decentrirati i biti uvučena i zadržana ispod gornjeg kapka (Slika 69). Ovaj blaži fit utiče na kvalitet vida i može dovesti do donekle pato-fiziološkog odgovora. Sočiva sa manje odignutim ivicama i prevelikim klirensom na apeks-u često decentriraju na dole prema mestu gde se nalazi apeks konusa što dovodi do nekompletnog treptaja i desikacije rožnjače (Slika 70).

Indentacija rožnjače

Sočivo decentrira ako ima blagu periferiju koja stoji na blažoj periferiji rožnjače ili, ako ima strmu periferiju koja sprečava pokretanje sočiva (i ponekad adherira na rožnjaču). Do lepljenja sočiva za rožnjaču obično dolazi kada se sočiva nose preko noći ali može doći i kada pacijent sa keratokonusom nosi sočivo u toku dana a ne postoji adekvatan suzni film između sočiva i rožnjače. Vodeni deo suznog filma je istisnut napolje a mucinski sloj se ponaša kao lepak koji spaja sočivo i rožnjaču. U ovim slučajevima treba modifikovati fit a u cilju obezbeđivanja vlaženja i pokretanja sočiva treba koristiti veštačke suze u toku dana (Slika 71).



Slika 71. Impresija na rožnjači od zalepljenog sočiva

9. Literatura

- Al Mezaine HS, Al Amro SA, Kangave D, et al. Comparison between central corneal thickness measurements by oculus pentacam and ultrasonic pachymetry. *Int Ophthalmol* 2008;28:333–8.
- Aldave AJ, Yellore VS, Salem AK, et al. No VSX1 gene mutations associated with keratoconus. *Invest Ophthalmol Vis Sci* 2006;47:2820–2.
- Ang M, Mehta JS, Arundhati A, Tan DT. Anterior Lamellar Keratoplasty Over Penetrating Keratoplasty for Optical, Therapeutic, and Tectonic Indications: A Case Series. *Am J Ophthalmol* 2008.
- Auffarth GU, Wang L, Volcker HE. Keratoconus evaluation using the Orbscan Topography System. *J Cataract Refract Surg* 2000;26:222–8.
- Bahar I, Kaiserman I, Srinivasan S, et al. Comparison of three different techniques of corneal transplantation for keratoconus. *Am J Ophthalmol* 2008;146:905–12.
- Betts AM, Mitchell LG, Zadnik K. Visual performance and comfort with the Rose K lens for keratoconus. *Optom Vis Sci* 2002;79:493–501.
- Bilgihan K, Ozdek SC, Sari A, Hasanreisoglu B. Microkeratome-assisted lamellar keratoplasty for keratoconus: stromal sandwich. *J Cataract Refract Surg* 2003;29:1267–72.
- Binder PS, Lindstrom RL, Stulting RD, et al. Keratoconus and corneal ectasia after LASIK. *J Cataract Refract Surg* 2005;31:2035–8.
- Brancati F, Valente EM, Sarkozy A, et al. A locus for autosomal dominant keratoconus maps to human chromosome 3p14–q13. *J Med Genet* 2004;41:188–92.
- Brennan NA, Efron N, Carney LG. Critical oxygen requirements to avoid oedema of the central and peripheral cornea. *Acta Ophthalmol (Copenh)* 1987;65:556–64.
- Burger D, Zadnik K. Keratoconus: Contact Lenses for Pre- and Post-Surgery. St. Louis, Missouri. Mosby, 1997;21–52.
- Cheng AC, Rao SK, Lau S, et al. Central corneal thickness measurements by ultrasound, Orbscan II, and Visante OCT after LASIK for myopia. *J Refract Surg* 2008;24:361–5.
- Colin J, Velou S. Current surgical options for keratoconus. *J Cataract Refract Surg* 2003;29:379–86.
- Crews MJ, Driebe WT, Stern GA. The clinical management of keratoconus: a 6 year retrospective study. *CLAO J* 1994;20:194–7.
- Dao CL, Kok JH, Brinkman CJ, van M. Corneal eccentricity as a tool for the diagnosis of keratoconus. *Cornea* 1994;13:339–44.
- de Brabander, Chateau N, Marin G, et al. Simulated optical performance of custom wavefront soft contact lenses for keratoconus. *Optom Vis Sci* 2003;80:637–43.
- DeNaeyer GW, Breece R. Fitting techniques for a scleral lens design. *Contact Lens Spectrum* 2009;34–7.
- Donshik P, et al. The Use of Computerized Videokeratography as an aid in Fitting Rigid Gas Permeable Contact Lenses. *Trans Am Ophthalmol Soc* 1996;XCIV:135–45.
- Dupps WJ, Wilson SE. Biomechanics and wound healing in the cornea. *Exp Eye Res* 2006;83:709–20.
- Edrington TB, Barr JT, Zadnik K, et al. Standardized rigid contact lens fitting protocol for keratoconus. *Optom Vis Sci* 1996;73:369–75.
- Edrington TB, Szczotka LB, Barr JT, et al. Rigid contact lens fitting relationships in keratoconus. Collaborative Longitudinal Evaluation of Keratoconus (CLEK) Study Group. *Optom Vis Sci* 1999;76:692–9.
- Edrington TB, Szczotka LB, Begley CG, et al. Repeatability and agreement of two corneal-curvature assessments in keratoconus: keratometry and the first definite apical clearance lens (FDACL). CLEK Study Group. Collaborative Longitudinal Evaluation of Keratoconus. *Cornea* 1998;17:267–77.

- Ertan A, Kamburoglu G. INTACS implantation using a femtosecond laser for management of keratoconus: Comparison of 306 cases in different stages. *J Cataract Refract Surg* 2008;34:1521–6.
- Galin M, Berger R. Atopy and Keratoconus. *Am J Ophthalmol* 1958;45:904–6.
- Gasset AR, Lobo L. Dura-T semiflexible lenses for keratoconus. *Ann Ophthalmol* 1975;7:1353–7.
- Gemoules G. A novel method of fitting scleral lenses using high resolution optical coherence tomography. *Eye Contact Lens* 2008;34:80–3.
- Giasson CJ, Perreault N, Brazeau D. Oxygen tension beneath piggyback contact lenses and clinical outcomes of users. *CLAO J* 2001;27:144–50.
- Girard LJ, Soper JW. Indications for contact lenses or keratoplasty in keratoconus. *Ophthalmologica* 1965;150:161–6.
- Gonzalez-Meijome JM, Jorge J, de A, Parafita MA. Soft contact lenses for keratoconus: case report. *Eye Contact Lens* 2006;32:143–7.
- Gundel RE, Libassi DP, Zadnik K, et al. Feasibility of fitting contact lenses with apical clearance in keratoconus. *Optom Vis Sci* 1996;73:729–32.
- Haque S, Jones L, Simpson T. Thickness mapping of the cornea and epithelium using optical coherence tomography. *Optom Vis Sci* 2008;85:E963–E976.
- Haque S, Simpson T, Jones L. Corneal and epithelial thickness in keratoconus: a comparison of ultrasonic pachymetry, Orbscan II, and optical coherence tomography. *J Refract Surg* 2006;22:486–93.
- Hom MM. Another perspective on keratoconus contact lens fitting. *J Am Optom Assoc* 1986;57:886–8.
- Hood A. Advanced contact lens fitting: part 3 – hospital contact lens practice. *Optician* 1997;214:16–22.
- Hughes AE, Dash DP, Jackson AJ, et al. Familial keratoconus with cataract: linkage to the long arm of chromosome 15 and exclusion of candidate genes. *Invest Ophthalmol Vis Sci* 2003;44:5063–6.
- Hutchings H, Ginisty H, Le G, et al. Identification of a new locus for isolated familial keratoconus at 2p24. *J Med Genet* 2005;42:88–94.
- Kaluzny BJ, Foijt W, Szkulmowska A, et al. Spectral optical coherence tomography in video-rate and 3D imaging of contact lens wear. *Optom Vis Sci* 2007;84:1104–9.
- Kaluzny BJ, Kaluzny JJ, Szkulmowska A, et al. Spectral optical coherence tomography: a new imaging technique in contact lens practice. *Ophthalmic Physiol Opt* 2006;26:127–32.
- Karabatsas CH, Cook SD. Topographic analysis in pellucid marginal corneal degeneration and keratoglobus. *Eye* 1996;10 (Pt 4):451–5.
- Kayazawa F, Nishimura K, Kodama Y, et al. Keratoconus with pellucid marginal corneal degeneration. *Arch Ophthalmol* 1984;102:895–6.
- Kenney MC, Chwa M, Atilano SR, et al. Increased levels of catalase and cathepsin V/L2 but decreased TIMP-1 in keratoconus corneas: evidence that oxidative stress plays a role in this disorder. *Invest Ophthalmol Vis Sci* 2005;46:823–32.
- Kohlhaas M, Spoerl E, Schilde T, et al. Biomechanical evidence of the distribution of cross-links in corneas treated with riboflavin and ultraviolet A light. *J Cataract Refract Surg* 2006;32:279–83.
- Kok JH, van M. Piggyback lenses in keratoconus. *Cornea* 1993;12:60–4.
- Korb DR, Finnemore VM, Herman JP. Apical changes and scarring in keratoconus as related to contact lens fitting techniques. *J Am Optom Assoc* 1982;53:199–205.
- Krachmer JH, Feder RS, Belin MW. Keratoconus and related noninflammatory corneal thinning disorders. *Surv Ophthalmol* 1984;28:293–322.
- Krachmer JH. Eye rubbing can cause keratoconus. *Cornea* 2004;23:539–40.
- Kymionis G, Portaliou D. Corneal crosslinking with riboflavin and UVA for the treatment of keratoconus. *J Cataract Refract Surg* 2007;33:1143–4.

- Kymionis GD, Siganos CS, Tsiklis NS, et al. Long-term follow-up of INTACS in keratoconus. *Am J Ophthalmol* 2007;143:236–44.
- Lawless M, Coster DJ, Phillips AJ, Loane M. Keratoconus: diagnosis and management. *Aust NZ J Ophthalmol* 1989;17:33–60.
- Lee BW, Jurkunas UV, Harissi-Dagher M, et al. Ectatic disorders associated with a claw-shaped pattern on corneal topography. *Am J Ophthalmol* 2007;144:154–6.
- Lee LR, Readshaw G, Hirst LW. Keratoconus: the clinical experience of a Brisbane ophthalmologist. *Ophthalmic Epidemiol* 1996;3:119–25.
- Lee R, Ahmed I. Anterior segment optical coherence tomography: Non-contact high resolution imaging of the anterior chamber. *Techniques in Ophthalmology* 2006;4:120–7.
- Leung KK. RGP fitting philosophies for keratoconus. *Clin Exp Optom* 1999;82:230–5.
- Li X, Rabinowitz YS, Tang YG, et al. Two-stage genome-wide linkage scan in keratoconus sib pair families. *Invest Ophthalmol Vis Sci* 2006;47:3791–5.
- Lim L, Wei RH, Chan WK, Tan DT. Evaluation of keratoconus in Asians: role of Orbscan II and Tomey TMS-2 corneal topography. *Am J Ophthalmol* 2007;143:390–400.
- Lu F, Simpson T, Fonn D, et al. Validity of pachymetric measurements by manipulating the acoustic factor of Orbscan II. *Eye Contact Lens* 2006;32:78–83.
- Mackie IA. Management of keratoconus with hard corneal lenses: The lens lid attachment technique. *Trans Ophthalmol Soc U K* 1977;97:131–5.
- Maguire LJ, Klyce SD, McDonald MB, Kaufman HE. Corneal topography of pellucid marginal degeneration. *Ophthalmology* 1987;94:519–24.
- Mandell RB. Contemporary management of keratoconus. *Int Contact Lens Clin* 1997;24:43–58.
- Mannis MJ, Zadnik K. Contact lens fitting in keratoconus. *CLAO J* 1989;15:282–9.
- Marsack JD, Parker KE, Applegate RA. Performance of wavefront-guided soft lenses in three keratoconus subjects. *Optom Vis Sci* 2008;85:E1172–E1178.
- Matsuda J, Hieda O, Kinoshita S. Comparison of central corneal thickness measurements by Orbscan II and Pentacam after corneal refractive surgery. *Jpn J Ophthalmol* 2008;52:245–9.
- Mazzotta C, Balestrazzi A, Traversi C, et al. Treatment of progressive keratoconus by riboflavin-UVA-induced cross-linking of corneal collagen: ultrastructural analysis by Heidelberg Retinal Tomograph II in vivo confocal microscopy in humans. *Cornea* 2007;26:390–7.
- McMonnies CW. Keratoconus fittings: apical clearance or apical support? *Eye Contact Lens* 2004;30:147–55.
- McMonnies CW. The evidentiary significance of case reports: eye rubbing and keratoconus. *Optom Vis Sci* 2008;85:262–9.
- Moezzi AM, Fonn D, Simpson TL, Sorbara L. Contact lens-induced corneal swelling and surface changes measured with the Orbscan II corneal topographer. *Optom Vis Sci* 2004;81:189–93.
- Nilforoushan MR, Speaker M, Marmor M, et al. Comparative evaluation of refractive surgery candidates with Placido topography, Orbscan II, Pentacam, and wavefront analysis. *J Cataract Refract Surg* 2008;34:623–31.
- Norman C, Caroline PJ. Step-by-step approach to managing keratoconus patients with RGPs. *Contact Lens Forum* 1986;11:25–31.
- O'Donnel C, Codina CM. A hyper-Dk piggyback contact lens system for keratoconus. *Eye Contact Lens* 2004;30:44–8.
- Owen H, Watters GA. An evaluation of the keratoconic cornea using computerised corneal mapping and ultrasonic measurements of corneal thickness. *Ophthalmic Physiol Opt* 1996;16:115–23.
- Ozkurt YB, Sengor T, Kurna S, et al. Rose K contact lens fitting for keratoconus. *Int Ophthalmol* 2007.

- Paik DC, Wen Q, Braunstein RE, et al. Initial Studies Using Aliphatic Nitro Alcohols for Therapeutic Corneal Cross-linking. *Invest Ophthalmol Vis Sci* 2008.
- Parker J, Ko WW, Pavlopoulos G, et al. Videokeratography of keratoconus in monozygotic twins. *J Refract Surg* 1996;12:180–3.
- Paul T, Lim M, Starr CE, et al. Central corneal thickness measured by the Orbscan II system, contact ultrasound pachymetry, and the Artemis 2 system. *J Cataract Refract Surg* 2008;34:1906–12.
- Rabinowitz Y, Dong L, Wistow G. Gene expression profile studies in human keratoconus cornea for NEIBank. *Invest Ophthalmol Vis Sci* 2005;46:1239–46.
- Rabinowitz YS, Garbus JJ, Garbus C, McDonnell PJ. Contact lens selection for keratoconus using a computer-assisted videophotokeratoscope. *CLAO J* 1991;17:88–93.
- Rabinowitz YS, Rasheed K, Yang H, Elashoff J. Accuracy of ultrasonic pachymetry and videokeratography in detecting keratoconus. *J Cataract Refract Surg* 1998;24:196–201.
- Rabinowitz YS. Keratoconus. *Surv Ophthalmol* 1998;42:297–319.
- Raiskup-Wolf F, Spoerl E. Reply: Long-term results of collagen crosslinking with riboflavin and UVA in keratoconus. *J Cataract Refract Surg* 2008;34:1617.
- Randleman JB, Woodward M, Lynn MJ, Stulting RD. Risk assessment for ectasia after corneal refractive surgery. *Ophthalmology* 2008;115:37–50.
- Rao SN, Raviv T, Majmudar PA, Epstein RJ. Role of Orbscan II in screening keratoconus suspects before refractive corneal surgery. *Ophthalmology* 2002;109:1642–6.
- Rose P. Improving a keratoconus lens design. *Contact Lens Spectrum* 2005;20:38–42.
- Shapiro MB, France TD. The ocular features of Down's syndrome. *Am J Ophthalmol* 1985;99:659–63.
- Shovlin JP. Primary Eyecare: Contact lens “fits” over problem eyes. Vol. 3. 1984;67–9.
- Sindt CW. Basic scleral lens fitting and design. *Contact Lens Spectrum* 2008;23:32–6.
- Sonmez B, Doan MP, Hamilton DR. Identification of scanning slit-beam topographic parameters important in distinguishing normal from keratoconic corneal morphologic features. *Am J Ophthalmol* 2007;143:401–8.
- Sorbara L, Chong T, Fonn D. Visual acuity, lens flexure, and residual astigmatism of keratoconic eyes as a function of back optic zone radius of rigid lenses. *Cont Lens Anterior Eye* 2000;23:48–52.
- Sorbara L, Fonn D, Holden BA, Wong R. Centrally fitted versus upper lid-attached rigid gas permeable lenses: part I. design parameters affecting vertical decentration. *Int Cont Lens Clin* 1996;23:99–104.
- Sorbara L, Fonn D, Holden BA, Wong R. Centrally fitted versus upper lid-attached rigid gas permeable lenses: part II. a comparison of the clinical performance. *Int Cont Lens Clin* 1996;23:121–7.
- Sorbara L, Luong J. Contact lens fitting guidelines for the keratoconic patient using videokeratographic data. *Practical Optometry* 1999;10:238–43.
- Sridhar MS, Mahesh S, Bansal AK, et al. Pellucid marginal corneal degeneration. *Ophthalmology* 2004;111:1102–7.
- Steele C. Contact lens fitting today – fitting for the irregular cornea. *Optometry Today(UK)* 2005;45:32–9.
- Szczotka LB, Thomas J. Comparison of axial and instantaneous videokeratographic data in keratoconus and utility in contact lens curvature prediction. *CLAO J* 1998;24:22–8.
- Tabbara KE, Kotb AA. Risk factors for corneal ectasia after LASIK. *Ophthalmology* 2006;113:1618–22.
- Tan BU, Purcell TL, Torres LE, Schanzlin DJ. New surgical approaches to the management of keratoconus and post-LASIK ectasia. *Trans Am Ophthalmol Soc* 2006;104:212–20.
- Tang M, Shekhar R, Miranda D, Huang D. Characteristics of keratoconus and pellucid marginal degeneration in mean curvature maps. *Am J Ophthalmol* 2005;140:993–1001.
- Teng C. Electron microscope study of the pathology of Keratoconus: Part 1. *Am J Ophthalmol* 1963;55:18–47.

- Trimarchi F, Poppi E, Klersy C. [Deep lamellar keratoplasty]. *J Fr Ophtalmol* 2002;25:718–21.
- Tsubota K, Mashima Y, Murata H, Yamada M. A piggyback contact lens for the correction of irregular astigmatism in keratoconus. *Ophthalmology* 1994;101:134–9.
- Tyynismaa H, Sistonen P, Tuupanen S, et al. A locus for autosomal dominant keratoconus: linkage to 16q22.3–q23.1 in Finnish families. *Invest Ophthalmol Vis Sci* 2002;43:3160–4.
- Visser ES, Visser R, van Lier HJJ, Otten HM. Modern scleral lenses, Part I: Clinical features. *Eye Contact Lens* 2007;33:13–20.
- Visser ES. Advanced contact lens fitting: part 5 – the scleral contact lens – clinical indications. *Optician* 1997;214:15–20.
- Wang Y, Rabinowitz YS, Rotter JL, Yang H. Genetic epidemiological study of keratoconus: evidence for major gene determination. *Am J Med Genet* 2000;93:403–9.
- Ward MA, Artunduaga G, Thompson KP, et al. Phototherapeutic keratectomy for the treatment of nodular subepithelial corneal scars in patients with keratoconus who are contact lens intolerant. *CLAO J* 1995;21:130–2.
- Wasserman D, Itzkowitz J, Kamenar T, Asbell P. Corneal topographic data: its use in fitting aspheric contact lenses. *CLAO J* 1992;18:83–5.
- Wei RH, Lim L, Chan WK, Tan DT. Evaluation of Orbscan II corneal topography in individuals with myopia. *Ophthalmology* 2006;113:177–83.
- Winkler T. Corneo-scleral rigid gas permeable contact lens prescribed following penetrating keratoplasty. *Int Cont Lens Clin* 1998;25:86–8.
- Wollensak G, Sporn E, Reber F, et al. Corneal endothelial cytotoxicity of riboflavin/UVA treatment in vitro. *Ophthalmic Res* 2003;35:324–8.
- Wollensak G. Crosslinking treatment of progressive keratoconus: new hope. *Curr Opin Ophthalmol* 2006;17:356–60.
- Woodward E. The role of rigid contact lenses in the management of keratoconus. *J Brit Contact Lens Assoc* 1991;14:211–7.
- Zadnik K, Barr JT, Edrington TB, et al. Baseline findings in the Collaborative Longitudinal Evaluation of Keratoconus (CLEK) Study. *Invest Ophthalmol Vis Sci* 1998;39:2537–46.
- Zadnik K, Barr JT, Steger-May K, et al. Comparison of flat and steep rigid contact lens fitting methods in keratoconus. *Optom Vis Sci* 2005;82:1014–21.
- Zadnik K, Mutti DO. Contact lens fitting relation and visual acuity in keratoconus. *Am J Optom Physiol Opt* 1987;64:698–702.
- Zadnik K. Meet the challenge of fitting the irregular cornea. *Rev Optom* 1994;131:77–83.

Etiologija i Genetika

Tačan odnos između onoga šta je čemu uzrok a šta posledica kod keratokonusa još uvek je nepoznat. Različite pojave su dovođene u vezu sa keratokonusom uključujući:

- trljanje očiju
- nošenje kontaktnih sočiva
- alergija i/ili atopijska konstitucija
- Down sindrom
- oboljenja vezivnog tkiva
- nasleđe

Rabinowitz je otkrio (1998) da je većina pacijenata sa keratokonusom trljalo oči: 80% u poređenju sa 58% njih u opštoj populaciji. Ista studija je dala podatak da 44% populacije sa keratokonusom a 36% populacije normalnih ima alergije. Slično tome, 15% populacije sa keratokonusom i 12% onih iz populacije bez keratokonusa ima problem sa pokretljivošću zglobova. U poređenju sa 0,5% pripadnika opšte populacije, deset procenata populacije sa keratokonusom imalo je porodičnu istoriju (jednog ili više članova) keratokonusa.

Identifikovano je devet različitih hromozoma koji imaju veze sa keratokonusom a mnoge stvari ukazuju na to da pojava keratokonusa može biti genetski determinisana, među njima:

- bilateralnost (96% slučajeva)
- izgled topografije rožnjače (dobijena videokeratoskopom)
- porodična istorija (registrovano kod 10 do 23% slučajeva)
- agregacija u porodici (pojava više slučajeva keratokonusa među bliskim rođacima osobe sa keratokonusom nego u kontrolnim familijama)
- studije blizanaca — concordance (pojava iste karakteristike kod oba blizanca) među jednojajčanim blizancima
- analiza segregacije (prosečno koliki deo individua među rođacima će imati oboljenje)
- ispitivanje genetske povezanosti i ekspresije gena

Gen za Lizil oksidazu (LOX) igra značajnu ulogu u kros-linkingu kolagena i kada mutira može imati uticaja na pojavu keratokonusa. Studije ekspresije gena dovele su do otkrića supresije Akvaporina 5 (gen za transport vode koji ima ulogu u zarastanju rana) u epitelu rožnjače pacijenta obolelog od keratokonusa. Ovo je za sada prvi defekt na molekularnom nivou koji je otkriven kod keratokonusa.

S druge strane, neke studije ukazuju da su faktori sredine možda odgovorni za pojavu ove bolesti.

Kenney i sar. (*IOVS* 2005) su pokazali da oksidativni stres rožnjače dovodi do istanjenja rožnjače i pojave keratokonusa. Ovaj stres dovodi do ubrzane apoptoze i mehaničke nestabilnosti rožnjače. Uz to, aktivacija enzima za degradaciju tkiva dovodi do poremećene regulacije zarastanja praćene preteranom upalnom reakcijom te zamućenjem strome. Dodatni dokaz u prilog ovome su studije post-LASIK ektazije koju su sproveli Dupps, Randleman, Binder i Rabinowitz i Tabbara gde je uzrok oksidativnog stresa rožnjače sama hirurgija koja dovodi do akumulacije poremećenih antioksidativnih enzima kao što su super-oksida, peroksida i azot oksida koji dodatno dovode do poremećaja ćelijske funkcije i istanjenja rožnjače.

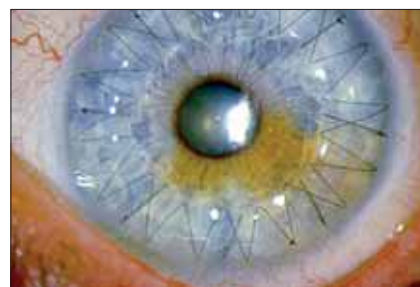
Kontraverzno je takode i to da li nastanak keratokonusa potiče od defekta epitelnog (ektodermalni) ili stromalnog (mesenhimalni) sloja rožnjače (kolagen). Da li je poremećaj prvo lociran u bazalnoj membrani epitela pa tek onda u stromi ili obrnuto, u svakom slučaju izgleda da su oba sloja zahvaćena oboljenjem.

Najverovatnije je da više gena doprinose nastanku keratokonusa a svi oni su povezani u zajedničkom konačnom mehanizmu koji u kombinaciji sa drugim, mehaničkim faktorima dovodi do početka bolesti.

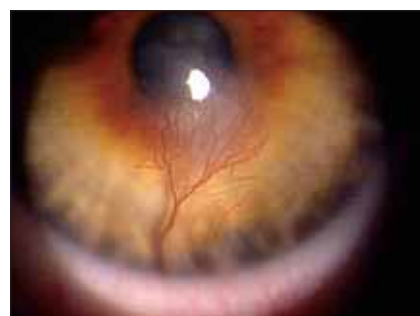Hirurška korekcija Keratokonusa

Perforativna keratoplastika (celom debljinom)

Otpriblike 26% pacijenata sa keratokonusom završi keratoplastikom. Procenat njenog uspeha je 80 do 90%. Tehnika podrazumeva uklanjanje dugmeta domaćinovog tkiva (svi slojevi rožnjače) veličine 8mm i dugmeta donora veličine 8,25mm. Hirurgija se završava produžnim povratnim šavom zajedno sa četiri do osam pojedinačnih šavova (Slika 1). Posle perioda od 6 nedelja do 6 meseci nakon hirurgije pacijentu se fituju kontaktna sočiva u cilju korekcije a la regle astigmatizma do koga najčešće dolazi kao posledica hirurške tehnike. Procenat odbacivanja grafta je 18% a najčešće je posledica prothodnog (pre hirurgije) postojanja neovaskularizacije rožnjače (Slika 2).



Slika 1. KPP sa suturama



Slika 2. Neovaskularizacija i keratokonus

Lamelarna keratoplastika (ne celom debljinom)

Duboka lamelarna keratoplastika

Ovo je tehnika gde se više od 90% domaćinovog epitela i strome rožnjače uklanja (lamelarna disekcija) i zamenjuje sa donorskom rožnjačom pune debljine kojoj je uklonjena Descemetova membrana (sa endotelom). Nakon ove hirurgije nema gubljenja endotelних ćelija a samim tim nema ni odbacivanja endotela. Ona takođe zadržava stabilnost strukture rožnjače, smanjuje astigmatizam i dopušta rano uklanjanje šavova. Na žalost, takva rožnjača je deblja i dovodi do ispupčenja zadnje strane i zamagljenja na mestu dodira tkiva donor/domaćin (interfejs) što za posledicu ima smanjenu najbolje korigovanu oštrinu vida.

Lamelarna keratoplastika različite debljine

Cilj ove operacije je obnavljanje normalne debljine rožnjače. Rožnjača domaćina (njena debljina) se smanji na 200 mikrona a donorova na 400 mikrona a onda se izvede ista procedura kao kod duboke lamelarne keratoplastike. Po do sada objavljenim podacima iz serije slučajeva, rezultati sa ovom tehnikom su bolji nego sa dubokom lamelarnom keratoplastikom i autori koji su ovo objavili mišljenja su da bi u nekim slučajevima ova tehnika mogla biti razumna alternativa perforativnoj keratoplastici (Tan i sar., 2006).

Intra-lamelarna keratoplastika

Koristi se mikrokeratom da zaseče lapn rožnjače domaćina veličine 9mm, a takođe se iseče i deo donorske rožnjače sa trefinom od 7,0 do 7,5mm. Donorsko dugme se ušije na domaćinovo ležište u stromi. Ova hirurška procedura je opisana kao intra-lamelarno ubacivanje tkiva. Nakon šest meseci, u cilju korekcije zaostalog astigmatizma uradi se PRK ili LASIK.

Drugi metod podrazumeva da se koristeći Intralase® Laser, stvori lamelarni džep u rožnjači domaćina, veličine 10mm. Donorsko dugme debljine 200 do 300 mikrona a veličine 9mm ubaci se u stromalni džep. Na žalost, ova metoda za posledicu ima stvaranje debris-a u interfejsu, blagi edem i zadebljanje rožnjače od 100 do 200 mikrona.

INTACS®

INTACS® inserti su precizno izrezani lukovi (do 150 stepeni) od poli-metil-metakrilata (PMMA)(Slika 3). Intralase® Laser se koristi da napravi kanale u rožnjači u koje se ubacuju INTACS®. Luk koji se ubacuje u donji deo rožnjače je deblji (dijametra 0,45mm i radijusa 8,1mm) i izaziva „izdizanje”, dok je gornji luk tanji (dijametra 0,25mm i radijusa 6,8mm) i izaziva zaravnjenje rožnjače.

INTACS® su uspešniji:

- kod početnih i srednje razvijenih na dole pomerenih konusa (kao u pelucidnoj marginalnoj degeneraciji (PMD)
- ako su keratometrije <54,00D (6,25mm), sa sfernim ekvivalentom <-5,00D
- ako je incizija postavljena na strmijem meridijanu
- ako postoji samo minimalno zamućenje rožnjače u vidnoj osovini

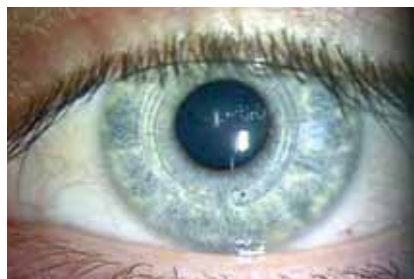Oni se mogu ukloniti i zameniti, procedura je manje invazivna a pretpostavljena količina zaravnjenja rožnjače može poboljšati nekorigovanu oštrinu vida. Njihova mana je što, ako se ostave in situ korekcija zaostale iskrivljenosti rožnjače i/ili nekorigovane refraktivne anomalije fitovanjem kontaktnog sočiva je mnogo teža.

Kros-linking

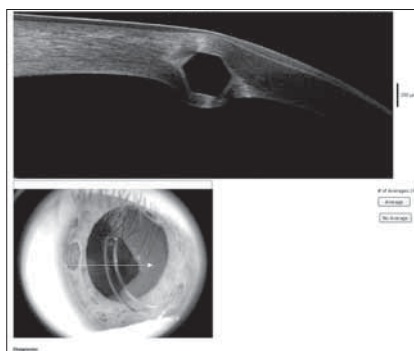
Danas nam je dostupan i tretman keratkonusa u smislu zaustavljanja njegove progresije, ona podrazumeva kros-linking kolagena rožnjače sa 0,1% riboflavin fosfatom i rastvorom dekstrana T 500. Ova procedura povećava rigiditet ili mehaničku snagu kolagena strome rožnjače tako što vrši foto-polimerizaciju stromalnih kolagenih vlakana koristeći fotosenzitirajuću supstancu (C3-R®) i UV-A svetlost. Ovaj tretman se radi u uslovima dnevne hirurgije kod pacijenata sa početnim i srednje razvijenim keratokonusom (sa minimalnom centralnom debljinom rožnjače od 400 mikrona) u topikalnoj anesteziji a za izvođenje je potrebno oko 1 sat.

Ukloni se epitel rožnjače u zoni čiji je dijametar 9mm i ukapava se rastvor riboflavina pet minuta pre početka iradijacije oka UV-a zracima i nakon toga svakih 5 minuta sve do 30 minuta. Rožnjača (u zoni od 7mm) se zatim 30 minuta izlaže zračenju UV-A svetla. Nakon tretmana ukapavaju se antibiotici i postavi se terapijsko kontaktno sočivo da zaštiti površinu rožnjače dok ne dođe do kompletnog zarastanja epitela.

Iako je ovo trajan tretman, primećeno je da efekat osnaživanja rožnjače može opadati i da može biti nephodan ponovni tretman. Većina studija urađena je na svinjskim i zečijim očima i zaključak je da efekat kros-linkinga nije homogeno raspoređen po celoj debljini rožnjače i da se efekat učvršćavanja zbog velike apsorpcije UV svetla u prednjim slojevima, tu i koncentriše, na prednjih 200 do 300 mikrona rožnjače. Dugoročni rezultati na ljudskim očima obećavaju mada: od 50 do 60% tretiranih osoba koji su imali poboljšanje u najboljoj korigovanoj oštrini vida za više od 1-og reda, samo njih 20 do 29% je zadržalo taj nivo vida u naredne tri godine. Pokazano je, korišćenjem konfokalne mikroskopije da je za nestajanje namerno napravljenog edema rožnjače potrebno tri do šest meseci kao i za ponovnu pojavu stromalnih keratocita. Izgleda da dublji delovi strome rožnjače, ispod 350 mikrona ostaju bez efekata tretmana a gustina i morfologija ćelija endotela ostaju nepromenjeni. Rožnjače životinja koje su bile tanje od 400 mikrona pokazale su nakon tretmana kombinacijom UV-A i sredstva za kros-linking, znake toksičnog efekta na endotel, što ukazuje na to da tanke rožnjače neće imati koristi od ovog tretmana.



Slika 3. INTACS, bela svetlost



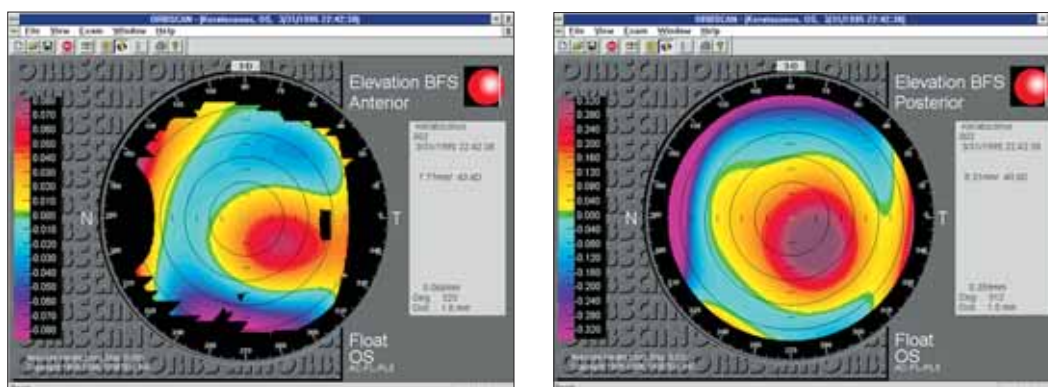Slika 4. RTVue OCT slika poprečnog preseka INTACS-a

Otkrivanje Keratokonusa uz pomoć Orbscan II

Orbscan II je instrument koji u cilju analize prednje i zadnje površine rožnjače koristi fotografsku tehniku: skeniranje kroz špalt lampu i matematički proračun koji uključuje i triangulaciju svetla. On koristi tzv. zamišljenu najbolje fitovanu sferu (BFS), tj. sferu poluprečnika zakrivljenosti koja najviše odgovara površini rožnjače koju je aparat snimio i to na nivou njene srednje periferije (nulta elevacija) i stvara elevacionu mapu prikazanih delova rožnjače izraženu u mikronima ili milimetrima (Slika 1) kao delove koji leže iznad ili ispod te BFS. Ove elevacione mape se tumače u relativnom odnosu na BFS korišćenjem dole navedenih indeksa kao i nekih drugih kriterijuma koji kategorizuju rožnjače kao one u okviru normalnog i one koje to nisu:

- Najtanje pahimetrijsko mesto <470 mikrona
- Razlika između pahimetrije u centralnih 7mm i mesta gde je rožnjača najtanja >100 mikrona
- Mesto najtanje pahimetrije je van zone centralnih 2,5mm mape
- Maximalna (u centralnih 7mm) srednja keratometrija >45,50D (7,42mm)
- Izlomljeni/iregularni/asimetrični leptir mašna izgled prednje tangencijalne mape
- Razlika dioptrijske snage na aksijalnoj mapi prednje površine rožnjače u zoni centralnih 3mm >3,00D
- Najbolje fitovana sfera (BFS) zadnje površinu rožnjače sa radijusom $\geq 55,00D$ (6,14mm)
- U centralnih 5mm rožnjače, maksimalna zadnja elevacija >50 mikrona
- Savijena/iskrivljena tj. asimetrična prednja i zadnja elevaciona mapa
- Mesto maksimalne prednje elevacije korespondira sa (+/-1mm) mestom maksimalne zadnje elevacije ili sa mestom maksimalnog radijusa na tangencijalnoj mapi ili mestom najmanje pahimetrije
- Inferiorno/temporalna lokacija najviše tačke prednje i zadnje elevacije
- Odnos radijusa anteriorne BFS (mm) prema radijusu posteriorne BFS (mm) >1,2

Studije su pokazale da je najbolji pokazatelj početnog keratokonusa, zadnja elevacija centralne rožnjače veća od 40 do 50 mikrona.



Slika 1. Orbscan II elevaciona mapa sa najbolje fitovanom sferom (BFS)

Fitovanje Semi- i Mini-Skleralnih Sočiva

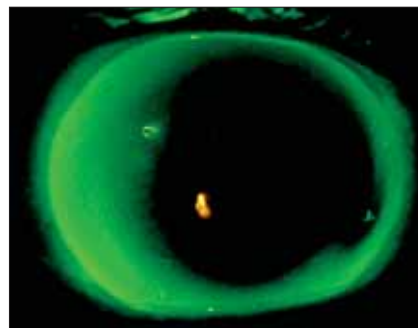
Sočiva velikog dijametra npr. ona od 14,5 do 18,2mm se najbolje fituju na osnovu izmerene sagitane dubine rožnjače. U procesu formiranja slike prednjeg segmenta oka, Visante OCT koristi spectral domain tomografiju, čiji softver dozvoljava kliničaru da koristi kalipere za merenje na slici, kako bi sam izmerio sagitalnu dubinu rožnjače na bilo kom mestu. Najnovije modifikacije trenutno postojećih topografa rožnjače takođe omogućavaju merenje sagitalne dubine rožnjače. Ovo merenje, naročito u slučajevima teškog keratokonusa (ili pacijenta posle operacije rožnjače), pomaže pri odabiru prvog probnog sočiva. MSD (Mini Skleral Dizajn) sočiva se klasifikuju na osnovu svoje sagitalne dubine i tako olakšavaju izbor prvog probnog sočiva za određenu sagitalnu dubinu rožnjače. Kod sočiva gde nam nije data informacija o njihovoj sagitalnoj dubini, sagitalnu dubinu možemo i izračunati ukoliko znamo dijametar, e-vrednost i radijus sočiva u njegovom centralnom delu (ranije date formule) ili će vam proizvođač obezbediti nomogram za fitovanje sočiva koji je baziran na vrednostima centralne keratometrije ili astigmatizma rožnjače. Pre procenjivanja fita ovih sočiva, ne zaboravite da umočite fluoresceinski štapić u šupljinu sočiva koja je prethodno napunjena fiziološkim rastvorom pa tek onda postavite sočivo na oko.

Fitovanje centralne sagitalne dubine

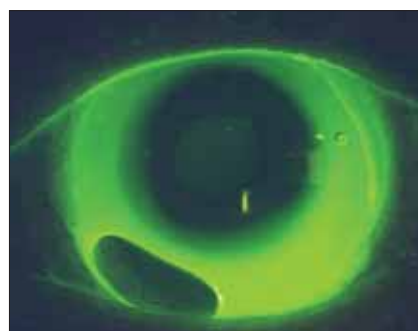
U slučajevima kada je sagitalna dubina kontaktnog sočiva manja od sagitalne dubine rožnjače, sočivo će biti blago fitovano (Slika 1). Previše blago fitovana sočiva sa prevelikim odizanjem ivica na periferiji (limbalno-skleralni spoj), rezultovaće pojavom mehurića iznad mesta gde se limbus spaja sa sklerom, kao što se i vidi na Slici 2. U slučajevima kada je sagitalna dubina sočiva mnogo veća nego sagitalna dubina rožnjače, imaćemo preveliko nakupljanje tečnosti (pooling-klirens) u centru i tu će se obično, kao i na Slici 3, pojaviti i veliki mehur vazduha u centru. Smanjenjem sagitalne dubine kontaktnog sočiva nestaće i mehur vazduha. Podudarnost sagitalne dubine rožnjače i sagitalne dubine sočiva rezultovaće podudarnim (alignment-alajment) ili blago strmijim fitom sočiva na rožnjači (Slika 4).

Fitovanje srednje periferije ili limbalne zone

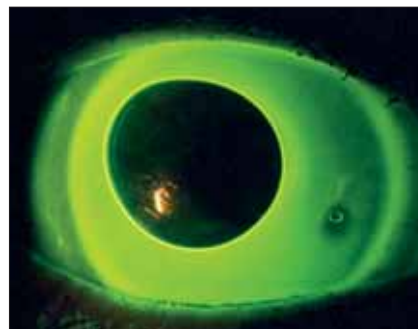Iznad srednje periferije (ispod dela sočiva koje leži iznad limbusa) bi na fluoresceinskom testu trebalo da postoji klirens. Svaki dodir sočiva



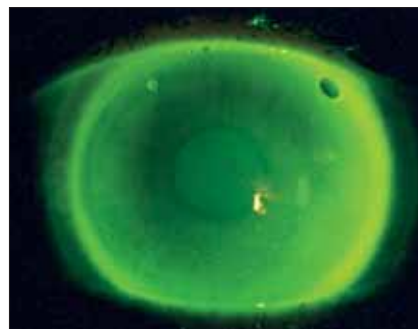
Slika 1. Blago sočivo



Slika 2. Blago sočivo sa mehurićem na periferiji



Slika 3. Strmo sočivo sa mehurićem u centru



Slika 4. Idealan fit

na ovom mestu prouzrokuje eroziju epitela i diskomfor, dok će preveliki klirens za posledicu imati pojavu mehurića sa mogućnošću desikacije epitela na tom mestu. U zavisnosti od situacije, srednju periferiju sočiva možemo ublažiti (kad je prisutan dodir) ili postrmiti (kada su prisutni mehurići). Da bi uticali na fit srednje periferije, možemo povećati dijametar sočiva (kada postoji dodir) ili ga smanjiti (kada su prisutni mehurići).

Fitovanje skleralne zone

Da bi se sočivo što lakše skidalo i bilo maksimalno komforno, fit sočiva na skleralnoj zoni treba da bude podudaran sa vežnjačom bez dodira i preteranog klirensa (čak i pri korišćenju pomagala za skidanje sočiva, kao što je pumpica-DMV). Kada je fit sočiva na skleralnoj zoni previše strm sočivo pritiska vežnjaču, krvni sudovi će pobeleti na mestu dodira sočiva sa konjunktivom. U tim slučajevima može da dođe do otoka između limbusa i ivice sočiva, jasno vidljivog nakon skidanja sočiva (kao da je sočivo i dalje na oku). U ovom slučaju potrebna je blaža periferija ali obratite pažnju da periferija ne bude previše blaga. Previše blaga periferija će uzrokovati loš komfor i verovatno dislokaciju sočiva te zato i nju treba izbegavati.

Primeri Fitovanja

Primer fitovanja: centralni ili nipple konus (rani stadijum)

Pacijent SP, star 17 godina, javlja se na pregled žaleći se na loš vid, naročito noću iako je nedavno dobio nov recept za naočare. U ličnoj anamnezi navodi postojanje alergija, povremeno korišćenje kapi za smanjenje simptoma suvog oka. Ostalo (očne bolesti, lična i porodična anamneza) nema ničeg značajnog, ne koristi nikakve lekove.

Nalaz pri pregledu

HVID: 11mm, RP (rima palp.) = 10mm, DZ (dijametar zenice) u fotopskim uslovima = 1,78mm

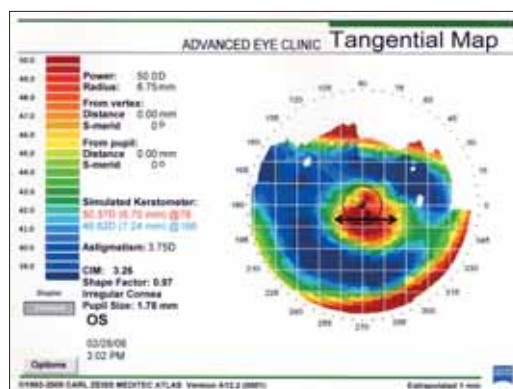
Tear break-up time (TBUT): 9 sek. (OU)

Retinoskopija: Iregularni likovi (refleks makaza) sa otežanim merenjem zbog ne-ortogonalnog ili iregularnog astigmatizma kao i promena osovine cilindra iz a la regle u kosi, takođe zabeležen i porast astigmatizma u odnosu na poslednji pregled.

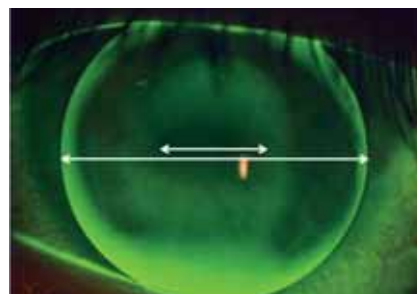
Vidna oština: Uz korekciju 6/7,5⁻² (dva znaka u redu 7,5 nije pročitao)

Nalaz na špalt lampi: Rožnjača, vežnjača, kapci i trepavice:

Znak	Prisutan	Odsutan
Munsonov znak		■
Fleisher-ov prsten	■	
Vogt-ove strije		■
Subepitelne fibrilarne linije	■	
Prominentni kornealni nervi	■	
Ožiljavanje rožnjače		■
Istanjenje rožnjače	■	
Neovaskularizacija		■
Hiperemija vežnjače	■	
Bojenje rožnjače, centralno		■
Bojenje rožnjače, periferno		■
Blefaritis	■	
Disfunkcija Meibomovih žlezda	■	



Slika 1: Kornealna topografija



Slika 2: Fluoresceinski test

Kornealna topografija:

Simulirane K vrednosti (D, mm)	46,62 (7,24) @166 / 50,37 (6,7) @076
Kornealni astigmatizam (D)	-3,75 x 166
Srednja Kvrednost (D, mm)	48,50 (6,96)
Najstrmija K vrednost	50,00
Dijametar najstrmijeg dela konusa (mm)	2
Dijametar celog koničnog dela (mm)	4,5
Q, e i p vrednosti*	0,97, 0,98, 0,03

*Q (asfericitet) = e^2 , e = ekscentričnost, p (shape faktor) = 1-Q

Koraci pri fitovanju**1. korak: Određivanje dijametra zadnje optičke zone/totalnog dijametra (BOZD/TD)**

Ovaj pacijent ima centralni tj. nipple keratokonus u ranom stadijumu. Kako keratokonus napreduje (sve je strmiji) dijametar koničnog dela je sve manji. Ovom pacijentu će odgovarati probna sočiva sa promenljivim BOZD jer ta sočiva mogu da se poruče sa malim BOZD koji zavise i od promene BOZR, mada se može fitovati bilo koje probno sočivo sa malim BOZD. Podudaran BOZD sa dijametrom koničnog dela, rezultovaće, boljim podudaranjem kornealne sa sagitalnom dubinom sočiva.

Tip konusa	Dijametri konusa	Opseg BOZD	Opseg TD
Centralni konus: blag	4,0 do 5,0mm	7,4 do 8,1mm	9,4 do 9,6mm

Sledeće sočivo je odabrano za probu (Pogledaj Tablicu 2, strana 13).

Tip konusa	Dijametri konusa	Opseg BOZD	Opseg TD
Centralni konus: blag	4,0mm	5,5mm	9,4mm

2. korak: Određivanje radijusa zadnje optičke zone (BOZR)

Poluprečnik zakrivljenosti zadnje optičke zone se određuje uzimajući u obzir dva parametra: prvi, veličina astigmatizma rožnjače (Tablica A) i drugi, veličina BOZD (Tablica B).

Da bi ste pretvorili millimeterre (mm) u dioptrijske (D), koristite sledeću formulu: $\frac{337,5}{\text{mm ili D}} = D$ ili mm
(Pogledaj Dodatak F: Tablica za preračunavanje Keratometrija)

Tablica A: Kornealni astigmatizam

ΔK (D)	BOZR (D) (9,4TD)
-0,25D do -3,75D	Blaži K (D) - 0,609 x (ΔK)
-4,00D do -7,50D	Blaži K (D) - 0,491 x (ΔK)*
-7,75D do -16,75D	Blaži K (D) - 0,354 x (ΔK)

*Srednji K za BOZD 7,4mm

Tablica B: Veličina BOZD

Promenljiv BOZD	BOZR (mm)
3,0–3,7mm	Srednji K (mm) – 0,4mm
3,8–4,9mm	Srednji K (mm) – 0,35mm
5,0–6,1mm	Srednji K (mm) – 0,3mm
6,2–7,3mm	Srednji K (mm) – 0,2mm
7,4–8,0mm	Srednji K (mm)
>8,1 BOZD	Srednji K (mm) + 0,2mm

Za ovaj dizajn sočiva i TD od 9,4mm i sa BOZD od 7,4mm sa sferičnim centralnim delom sočiva, izabrani inicijalni BOZR bi bio:

ΔK (D)	BOZR (D) (9,4LD/7,4 BOZD)
–3,75D	Srednji K = 48,50D (6,96mm)

3. korak: Izbor probnog sočiva

Pogledaj Tablicu 2 na 13. strani gde je naveden primer parametara probnog sočiva kod koga se dijametar zadnje optičke zone (BOZD) ne menja samo sa promenom dijametra sočiva (TD) već i sa promenom poluprečnika zakrivljenosti zadnje optičke zone (BOZR). Kako BOZR postaje strmiji, BOZD se smanjuje. Odabrano sočivo ima manji BOZD (5,5 umesto 7,4) i zato se BOZR mora prilagoditi $(6,96 - 0,3mm) = 6,66mm$. Pogledati Tablicu B.

BOZR	BOZD	Periferni AEL	Snaga
6,66	5,50	“Standard”	–6,00D

4. korak: Procenjivanje fita sočiva

Pri proceni fita sočiva obraća se pažnja na položaj i pokretljivost sočiva sa treptanjem. Potom se procenjuje fluoresceinski test koristeći Cobalt plavo svetlo i žuti Wratten br. 12 filter za pojačanje boje. Pogledati algoritam na strani 27. U ovom slučaju centralni fit je bio prihvatljiv ali je periferni fit bio previše strm. Do ovoga je došlo zbog velikog ekscentriciteta ove rožnjače tako da aksijalno odizanje ivica nije na oku pružilo dovoljno praznog prostora ispod ivice sočiva.

	Početno	Prilagođeno
BOZR	6,66	Bez promene
BOZD	5,50	Bez promene
TD	9,40	Bez promene
Periferija	(AEL) “Standard”	Blaže 2 stepena

5. korak: Over-refrakcija/određivanje snage

Uradite over-refrakciju preko probnog sočiva da bi ste odredili snagu kontaktnog sočiva. S obzirom na to da u ovakvim slučajevima dolazi do pojave malog stepena rezidualnog astigmatizma koji je teško odrediti korišćenjem retinoskopa, u ovakvim slučajevima od pomoći može da bude

autorefraktometar. Autorefraktometar će vam pružiti vrlo dobar početak za subjektivnu over-refrakciju. Odredi se prvo sferna over-refrakcija i ukoliko je $>-4,00D$ obračunava se verteks distanca i doda se snazi kontaktnog sočiva. Torični dizajni se ne koriste za korekciju rezidualnog astigmatizma jer je on iregularan. Oštrina vida treba da se određuje u uslovima visokog kontrasta.

Snaga KS	-6,00D
Over-refrakcija (sphero-cyl) (autorefrakcija)	-4,00/-1,25 x 152
Sferni ekvivalent	-5,00
Verteks distanca najbolje sfere/vizus	-4,75 D 6/6 HCVA
Definitivna snaga KS = snaga KS + vertex distanca sfer. ekv.	-10,75D

6. korak: Definitivan recept za sočiva

Definitivan recept za sočiva u sebi će sadržati:

Definitivan dizajn sočiva: rigidno gas propusno <input type="checkbox"/> spheric <input type="checkbox"/> aspheric <input type="checkbox"/> višekrivinsko								
Proizvođač:					Naziv sočiva:			
	BOZR	SCR/W	PCR/W	Dijametar	BOZD	Snaga	CT	Boja
R								
L	6,66	Blaže 2x	Blaže 2x	9,4	5,5	-10,75	0,14	plavo
Dodatne informacije: _____ lentikular sa plus nosačem _____ blend _____ medium _____								
Napomena: _____ BOZR će biti postrmljena za 0,1mm do 6,55mm i snaga će biti -11,25D nakon verifikacije sočiva u cilju kompenzacije promene sagitalne dubine prouzrokovane naknadnim ublaživanjem periferije.								

7. korak: Isporuka sočiva i praćenje

Sočiva su poručena u materijalu sa visokim Dk u cilju očuvanja zdravlja rožnjače, i sa plasma tretmanom radi komfora. Pacijentu je rečeno da nastavi sa ukapavanjem veštačkih suza dok nosi sočiva. Kada su sočiva pacijentu izdata, fit i vidna funkcija su odgovarali onima prilikom probe sočiva. Na kontroli nakon 2 nedelje stanje je bilo odlično. Pacijenti sa keratokonusom, u prvih tri meseca često dolaze na kontrole dok se fit i snaga sočiva na stabilizuju. Posle toga, savetuju se redovne tromesečne kontrole kako bi se pratio fit i da li je rožnjača eventualno ne-fiziološki odreagovala na sočiva dok se svakih šest meseci ponavlja topografija i pahimetrija.

Primer fitovanja: ovalni konus (težak stadijum)

Pacijent JS, star 49 godina, javio se žaleći se na loš vid, naročito noću i generalno nije bio zadovoljan svojim funkcionisanjem kada je vid u pitanju, iako je nedavno dobio novi recept za naočare. Anamnestički navodi prisustvo alergija i da povremeno koristi kapi za smanjenje simptoma suvog oka. U anamnezi (očne bolesti, lična i porodična) nema ničeg značajnog. Ne leči se od drugih bolesti.

Nalaz na očima

HVID: 11mm, RP = 10mm, DZ (dijametar zenice) u fotopskim uslovima = 3,34mm

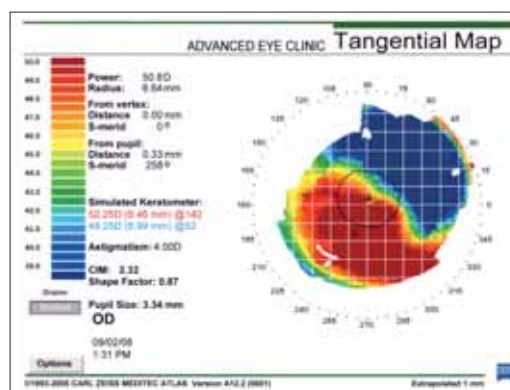
Tear break-up time (TBUT): 8 sek. (OU)

Retinoskopija: Iregularni likovi (refleks makaza) sa otežanim merenjem zbog ne-ortogonalnog ili iregularnog astigmatizma kao i promena osovine cilindra iz a la regle u kosi uz porast astigmatizma u odnosu na poslednji pregled.

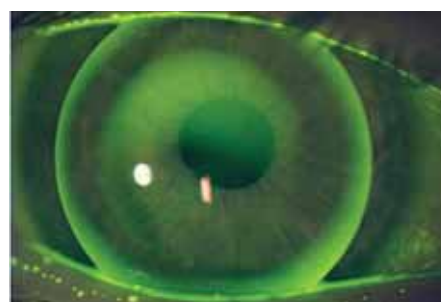
Vidna oštrina: Uz korekciju 6/7,5⁻²

Nalaz na špalt lampi: Rožnjača, vežnjača, kapci i trepavice:

Znak	Prisutan	Odsutan
Munsonov znak	■	
Fleisher-ov prsten	■	
Vogt-ove strije	■	
Subepitelne fibrilarne linije	■	
Prominentni kornealni nervi	■	
Ožiljavanje rožnjače		■
Istanjenje rožnjače	■	
Neovaskularizacija		■
Hiperemija vežnjače	■	
Bojenje rožnjače, centralno	■	
Bojenje rožnjače, periferno		■
Blefaritis		■
Disfunkcija Meibomovih žlezda	■	



Slika 3: Kornealna topografija



Slika 4: Fluoresceinski test

Kornealna topografija:

Simulirane K vrednosti (D, mm)	48,25 (6,99) @052 / 52,25 (6,46) @142
Kornealni astigmatizam (D)	-4,00 x 052
Srednja K vrednost	50,25 (6,7)
Najstrmija K vrednost	54,00
Dijametar najstrmijeg dela konusa (mm)	5,5
Dijametar celog koničnog dela (mm)	6
Q, e i p vrednosti*	0,87, 0,93, 0,07

*Q (asfericitet) = e^2 , e = ekscentričnost, p (shape faktor) = 1-Q

Koraci pri fitovanju**1. korak : Određivanje dijametra zadnje optičke zone/totalnog dijametra(BOZD/TD)**

Ovaj pacijent ima keratokonus ovalnog tipa u odmaklom stadijumu. Kako ovaj tip konusa napreduje (postaje strmiji), tako i dijametar konusa raste. Za ovog pacijenta će odgovarati probni set sočiva kod kojih je BOZD nepromenljiv jer su njima BOZD veći i nisu u vezi sa promenom BOZR mada se fitovanje može početi sa bilo kojim sočivom koje ima veći BOZD. Usklađivanje BOZD sa dijametrom konusa rezultovaće većom podudarnošću sagitalne dubine rožnjače sa sagitalnom dubinom sočiva preko cele površine optičke zone.

Tip konusa		Veličine konusa	Raspon BOZD	Opseg TD
Ovalni	Težak	6,1 do 8,0mm	8,10 do 9,40mm	10,2 do 11,2mm

Kao probno je odabrano višekrivinsko sočivo sa TD od 10,4mm i BOZD od 8,4mm.

2. korak: Određivanje poluprečnika zakrivljenosti zadnje optičke zone (BOZR)

Poluprečnik zakrivljenosti zadnje optičke zone se određuje uzimajući u obzir dva parametra: veličinu astigmatizma rožnjače (Tablica C) i veličinu odabranog BOZD (Tablica D).

Da bi ste pretvorili millimetre (mm) u dioptrije (D), koristite sledeću formulu: $\frac{337,5}{\text{mm ili D}} = D$ ili mm
(Pogledaj Dodatak F: Tablica za preračunavanje Keratometrija)

Tablica C: Kornealni astigmatizam

ΔK (D)	BOZR (D) (9,4TD)
-0,25D do -3,75D	Blaži K (D) – 0,609 x (ΔK)
-4,00D do -7,50D	Blaži K (D) – 0,491 x (ΔK)*
-7,75D do -16,75D	Blaži K (D) – 0,354 x (ΔK)

*Srednji K za BOZD od 7,4

Tablica D: Veličina BOZD

Nepromenljiv BOZD/TD	BOZR (mm)
5,25–6,5/8,5–8,8mm	Srednji K (mm) – 0,2mm
7,2–7,5/9,2–9,6mm	Srednji K (mm)
7,6–8,1/9,8–10,1mm	Srednji K (mm) + 0,15mm
8,2–8,6/10,2–10,7mm	Srednji K (mm) + 0,2 to 0,3mm
8,7–9,4/10,8–11,4mm	Srednji K (mm) + 0,4mm

Za ovaj dizajn sočiva, sa sfernim centralnim delom, inicijalno odabrani BOZR biće:

ΔK (D)	BOZR (D) (9,4TD/7,4 BOZD)
–4,00D	Srednji K = 50,25D (6,7mm)

Izabrano sočivo ima veći BOZD (8,4mm). Definitivan BOZR biće promenjen u:

ΔK (D)	BOZR (D) (9,4LD/7,4 BOZD)	Promenjen BOZR
–4,00D	Srednji K = 50,25D (6,7mm)	Srednji K + 0,25mm (6,7 + 0,25) = 6,95mm

3. korak: Odabir probnog sočiva

	10,2–10,6 TD																	
BOZR	7,94	7,76	7,58	7,42	7,18	7,11	7,03	6,96	6,89	6,82	6,75	6,68	6,62	6,55	6,49	6,37	6,25	6,14
BOZD	8,20	8,20	8,20	8,20	8,20	8,20	8,40	8,40	8,40	8,40	8,40	8,40	8,60	8,60	8,60	8,60	8,60	8,60
SC1	8,94	8,76	8,58	8,42	7,98	7,91	7,83	7,76	7,69	7,62	7,55	7,48	7,42	7,50	7,40	7,30	7,25	7,20
SCW1	8,60	8,60	8,60	8,60	8,60	8,60	8,80	8,80	8,80	8,80	8,80	8,80	9,00	9,00	9,00	9,00	9,00	9,00
SC2	10,15	10,10	10,00	9,80	8,98	8,91	8,83	8,76	8,69	8,62	8,55	8,48	8,42	8,55	8,40	8,30	8,25	8,20
SCW2	9,00	9,00	9,00	9,00	9,00	9,00	9,20	9,20	9,20	9,20	9,20	9,20	9,40	9,40	9,40	9,40	9,40	9,40
SC3	11,50	11,40	11,30	11,00	10,18	10,11	10,03	9,96	9,89	9,82	9,75	9,68	9,62	9,65	9,55	9,35	9,35	9,25
SCW3	9,60	9,60	9,60	9,60	9,60	9,60	9,80	9,80	9,80	9,80	9,80	9,80	10,00	10,00	10,00	10,00	10,00	10,00
PC	12,15	12,15	12,10	12,00	11,68	11,61	11,53	11,46	11,39	11,32	11,25	11,18	11,12	11,00	11,00	10,85	10,80	10,75
PCW	10,20	10,20	10,20	10,20	10,20	10,20	10,40	10,40	10,40	10,40	10,40	10,40	10,60	10,60	10,60	10,60	10,60	10,60
AEL	0,245	0,266	0,287	0,303	0,310	0,319	0,349	0,361	0,373	0,386	0,400	0,415	0,457	0,486	0,501	0,538	0,591	0,644

Pogledajte gornju tablicu sa primerima višekrivinskih probnih sočiva i njihovim parametrima, gde je dijametar zadnje optičke zone (BOZD) nepromenljiv a menja se samo sa promenom TD (ne sa radijusom zakrivljenosti zadnje optičke zone (BOZR). Kako raste dijametar sočiva, raste i BOZD takođe. Obratite pažnju na aksijalno odizanje ivica (AEL) koje se menja tako što,; kako rožnjača postaje strmija i raste e-vrednost a takođe raste i AEL. Probno sočivo je:

BOZR	BOZD/TD	Periferni AEL	Snaga
6,95	8,4/10,4	0,36	–8,00D

4. korak: Procena fita sočiva

Pri proceni fita sočiva obraća se pažnja na položaj i pokretljivost sočiva sa treptanjem. Potom se procenjuje fluoresceinski test koristeći Cobalt plavo svetlo i žuti Wratten filter br.12 za pojačanje boje. U ovom slučaju centralni fit je bio prihvatljiv ali je periferni fit bio previše strm. Zbog visokog koeficijenta ekscentričnosti ove rožnjače „standardni” AEL ovog sočiva nije na oku pružio dovoljno

praznog prostora za adekvatan klirens ispod ivice sočiva. Sočivo će zbog toga biti poručeno sa blažom periferijom tako što će se AEL povećati za 0,2mm.

	Inicijalno	Promenjeno
BOZR	6,95	Bez promene
BOZD	8,4	Bez promene
TD	10,4	Bez promene
Periferija (AEL)	0,36	0,56

5. korak: Over-refrakcija/određivanje snage

Uradite over-refrakciju preko probnog sočiva da bi ste izračunali definitivnu snagu kontaktnog sočiva. S obzirom na to da u ovakvim slučajevima često postoji malo rezidualnog astigmatizma koji je teško odrediti korišćenjem retinoskopa, može lako da se desi da od pomoći bude autorefraktometar. Autorefraktometar će vam pružiti vrlo dobar početak za subjektivnu over-refrakciju. Odredi se sferna over-refrakcija i za nju se, ukoliko $>-4,00D$ obračuna verteks distanca i doda se snazi kontaktnog sočiva. Torični dizajni se ne koriste za korekciju rezidualnog astigmatizma jer je on kod keratokonusa iregularan. Oštrina vida se određuje u uslovima visokog kontrasta.

Snaga KS	-8,00 D
Over-refrakcija (sphero-cyl) (autorefrakcija)	-6,00/-1,75 x 032
Sferni ekvivalent	-7,00
Verteks distanca najbolje sfere/vizus	-6,25D 6/6 u usl. visokog kontr.
Definit. snaga KS = snaga KS + Vert. dist. najbolje sfere	-14,25D

6. korak: Recept za sočiva

Definitivna porudžbina sočiva će sadržati:

Definitivan dizajn sočiva: rigidno gas propusno <input type="checkbox"/> spheric <input type="checkbox"/> aspheric <input type="checkbox"/> višekrivinsko									
Proizvođač:					Naziv sočiva:				
	BOZR	SCR/W	PCR/W	Dijametar	DZOP	Snaga	CT	Boja	
R	6,95	8,0/0,2, 9,76/0,2, 10,96/0,3	12,25/0,3	10,4	8,4	-14,25	0,16	plavo	
L									
Dodatne informacije: ____ lentikular sa plus nosačem ____ blend ____ medium ____ Dodati tačku OD ____									
Napomena: ____ AEL = 0,561 ____									

7. korak: Isporučka sočiva i praćenje

Sočiva su poručena u materijalu sa visokim Dk u cilju očuvanja zdravlja rožnjače a sa plasma tretmanom radi komfora. Pacijentu je rečeno da nastavi sa ukapavanjem veštačkih suza dok nosi sočiva. Kada su sočiva pacijentu izdata, fit i vidna funkcija su odgovarali onima prilikom probe sočiva.

Na kontroli nakon 2 nedelje stanje je bilo odlično. Pacijenti sa keratokonusom, u prvih tri meseca često dolaze na kontrole, dok se fit i snaga sočiva na stabilizuju. Posle toga, savetuju se redovne tromesečne kontrole kako bi se pratio fit i da li je rožnjača eventualno ne-fiziološki odreagovala na prisustvo sočiva, dok se svakih šest meseci preporučuje kontrolna topografija i pahimetrija.

Dodatak F: Tablica konverzije keratometrijskih vrednosti

Da bi konvertovali (mm) u dioptrije (D), koristite sledeću formulu: $\frac{337,5}{\text{mm ili D}} = \text{D ili mm}$

mm u D

mm	D	mm	D
4,70	71,81	6,65	50,75
4,75	71,05	6,70	50,37
4,80	70,31	6,75	50,00
4,85	69,59	6,80	49,63
4,90	68,88	6,85	49,27
4,95	68,18	6,90	48,91
4,75	71,05	6,95	48,56
4,80	70,31	7,00	48,21
4,85	69,59	7,05	47,87
4,90	68,88	7,10	47,54
4,95	68,18	7,15	47,20
5,00	67,50	7,20	46,88
5,05	66,83	7,25	46,55
5,10	66,18	7,30	46,23
5,15	65,53	7,35	45,92
5,20	64,90	7,40	45,61
5,25	64,29	7,45	45,30
5,30	63,68	7,50	45,00
5,35	63,08	7,55	44,70
5,40	62,50	7,60	44,41
5,45	61,93	7,65	44,12
5,50	61,36	7,70	43,83
5,55	60,81	7,75	43,55
5,60	60,27	7,80	43,27
5,65	59,73	7,85	42,99
5,70	59,21	7,90	42,72
5,75	58,70	7,95	42,45
5,80	58,19	8,00	42,19
5,85	57,69	8,05	41,93
5,90	57,20	8,10	41,67
5,95	56,72	8,15	41,41
6,00	56,25	8,20	41,16
6,05	55,79	8,25	40,91
6,10	55,33	8,30	40,66
6,15	54,88	8,35	40,42
6,20	54,44	8,40	40,18
6,25	54,00	8,45	39,94
6,30	53,57	8,50	39,71
6,35	53,15	8,55	39,47
6,40	52,73	8,60	39,24
6,45	52,33	8,65	39,02
6,50	51,92	8,70	38,79
6,55	51,53	8,75	38,57
6,60	51,14	8,80	38,35

D u mm

D	mm	D	mm	D	mm
38,00	8,88	49,00	6,89	60,00	5,63
38,25	8,82	49,25	6,85	60,25	5,60
38,50	8,77	49,50	6,82	60,50	5,58
38,75	8,71	49,75	6,78	60,75	5,56
39,00	8,65	50,00	6,75	61,00	5,53
39,25	8,60	50,25	6,72	61,25	5,51
39,50	8,54	50,50	6,68	61,50	5,49
39,75	8,49	50,75	6,65	61,75	5,47
40,00	8,44	51,00	6,62	62,00	5,44
40,25	8,39	51,25	6,59	62,25	5,42
40,50	8,33	51,50	6,55	62,50	5,40
40,75	8,28	51,75	6,52	62,75	5,38
41,00	8,23	52,00	6,49	63,00	5,36
41,25	8,18	52,25	6,46	63,25	5,34
41,50	8,13	52,50	6,43	63,50	5,31
41,75	8,08	52,75	6,40	63,75	5,29
42,00	8,04	53,00	6,37	64,00	5,27
42,25	7,99	53,25	6,34	64,25	5,25
42,50	7,94	53,50	6,31	64,50	5,23
42,75	7,89	53,75	6,28	64,75	5,21
43,00	7,85	54,00	6,25	65,00	5,19
43,25	7,80	54,25	6,22	65,25	5,17
43,50	7,76	54,50	6,19	65,50	5,15
43,75	7,71	54,75	6,16	65,75	5,13
44,00	7,67	55,00	6,14	66,00	5,11
44,25	7,63	55,25	6,11	66,25	5,09
44,50	7,58	55,50	6,08	66,50	5,08
44,75	7,54	55,75	6,05	66,75	5,06
45,00	7,50	56,00	6,03	67,00	5,04
45,25	7,46	56,25	6,00	67,25	5,02
45,50	7,42	56,50	5,97	67,50	5,00
45,75	7,38	56,75	5,95	67,75	4,98
46,00	7,34	57,00	5,92	68,00	4,96
46,25	7,30	57,25	5,90	68,25	4,95
46,50	7,26	57,50	5,87	68,50	4,93
46,75	7,22	57,75	5,84	68,75	4,91
47,00	7,18	58,00	5,82	69,00	4,89
47,25	7,14	58,25	5,79	69,25	4,87
47,50	7,11	58,50	5,77	69,50	4,86
47,75	7,07	58,75	5,74	69,75	4,84
48,00	7,03	59,00	5,72	70,00	4,82
48,25	6,99	59,25	5,70	70,25	4,80
48,50	6,96	59,50	5,67	70,50	4,79
48,75	6,92	59,75	5,65	70,75	4,77

Dodatak G: Tablice konverzije: Načini izražavanja vizusa na daljinu

Snellen (ft)	Snellen (m)	LogMar	Min. of Arc
20/200	6/60	1,0	0,1
20/160	6/48	0,9	0,125
20/100	6/30	0,8	0,2
20/80	6/24	0,7	0,25
20/70	6/23	0,6	0,28
20/63	6/18	0,5	0,32
20/50	6/15	0,4	0,4
20/40	6/12	0,3	0,5
20/32	6/9	0,2	0,64
20/25	6/7,5	0,1	0,8
20/20	6/6	0,0	1,0



Centar za istraživanja kontaktnih sočiva

Fakultet za Optometriju, Univerzitet Waterloo

200 University Avenue West

Waterloo, Ontario, Canada N2L 3G1

519 888-4742

<http://cclr.uwaterloo.ca>